

Regeneração óssea guiada utilizando membrana reabsorvível fixada com etilcianoacrilato

Guided bone regeneration using resorbable membrane fixed with ethyl cyanoacrylate.

Nayla Silva Pereira
Lumena Raquel de Brito Souza
Lícia Cândido Soares

Graduandas em Odontologia da Facid (Teresina-PI)

Isidra Manoela Sousa Portela Santos

Mestre em Biologia Oral

Professora de Histologia e Embriologia da Facid (Teresina-PI)

Karinne Sousa de Araújo

Mestre em Engenharia Biomédica

Professora de Patologia Geral da Facid (Teresina-PI)

RESUMO

O estudo verificou histologicamente a reparação óssea, após utilização de membrana reabsorvível de colágeno fixada ou não com etilcianoacrilato. Confeccionou-se defeito ósseo de 2 mm no fêmur de 24 ratos Wistar. No grupo I, a ferida óssea foi recoberta por membrana reabsorvível sem fixação; no grupo II, fixou-se a membrana com etilcianoacrilato. Aos 15 dias, o grupo I apresentou defeitos ósseos preenchidos por trabeculado ósseo irregular interconectante. O grupo II apresentou espículas ósseas irregulares, com intenso infiltrado inflamatório. Aos 30 dias, no grupo I, observou-se formação de tecido ósseo lamelar; no grupo II, trabeculado ósseo irregular e persistência de infiltrado inflamatório. Verificou-se que a utilização do etilcianoacrilato intensificou a reação inflamatória, retardando o reparo ósseo.

Palavras-chave: regeneração óssea; cianoacrilatos; colágeno.

ABSTRACT

The study aimed to verify histologically the bone repair following the use of resorbable collagen membrane with or without ethyl cyanoacrylate fixation. A 2mm bone defect in the femur of 24 Wistar rats was made. In group I, the bone wound was covered by a resorbable membrane without fixing; in group II, the membrane was fixed using ethyl cyanoacrylate. At 15 days, group I had bone defects filled with irregular interconnecting trabecular bone. The group II showed irregular bone spicules, with intense inflammatory infiltrate. At 30 days, in group I, there was a lamellar bone tissue formation, while in Group II, there was irregular trabecular bone and persistence of inflammatory infiltrate. It was concluded that the use of ethyl cyanoacrylate intensified inflammatory reaction, slowing bone healing.

Keywords: bone regeneration; cyanoacrylate; collagen.

Introdução

Vários estudos demonstraram a possibilidade de neoformação óssea através da Regeneração Óssea Guiada (ROG). Essa técnica baseia-se no conceito de osteopromoção que se refere ao uso de uma barreira física com o intuito de impedir a migração de células indesejáveis oriundas dos tecidos conjuntivo e epitelial, viabilizando a formação óssea (1).

Existem dois tipos básicos de membranas que podem ser utilizadas nos procedimentos de ROG: as reabsorvíveis e as não reabsorvíveis. O emprego da membrana não absorvível requer a realização de um segundo procedimento cirúrgico para removê-la, o que gera desconforto ao paciente e risco de perturbar os tecidos neoformados. No entanto, as membranas reabsorvíveis apresentam a vantagem de eliminar a fase cirúrgica de remoção. Em consequência dos bons resultados baseados, sobretudo no baixo índice de complicações, as membranas absorvíveis também se tornaram um padrão para várias situações clínicas (2).

A barreira (membrana) é colocada em contato direto com a superfície óssea circundante, posicionando o periósteo na superfície externa da membrana. Por tanto, é importante que a membrana apresente alguns princípios para otimização da neoformação óssea: possuir permeabilidade tal que permita a difusão de plasma e nutrientes, porém impeça passagem de células não osteogênicas; biocompatibilidade; funcionar como suporte físico ao tecido mole circundante, prevenindo o colapso deste no espaço que será preenchido com um coágulo sanguíneo necessário para formação óssea; as barreiras devem estar bem fixas, sem movimento, já que os micromovimentos poderão influenciar no tecido a ser formado (1).

A não fixação da membrana na loja cirúrgica constitui uma das desvantagens da utilização das membranas reabsorvíveis na ROG. Para promover essa fixação, buscou-se analisar um material biocompatível que pudesse ser associado às membranas para estabilização das mesmas. O etilcianoacrilato (SuperBonder®) mostrou ser, segundo literatura pesquisada, um material que apresenta características únicas, além de apresentar viabilidade na execução da técnica por ser de fácil aplicação e apresentar baixo custo (3, 4).

Os adesivos químicos, à base de cianoacrilatos, vêm sendo estudados e utilizados para aproximação de tecidos e síntese óssea, por apresentarem propriedades únicas, tais como: efeito bacteriostático; biodegradável; biocompatíveis (exceto o metil-cianoacrilato) e fácil manuseio (5). Sendo, portanto, um adesivo bastante estudado para uso em reparação óssea, fixação de enxertos, cicatrização de feridas, dentre outros usos, e todos mostraram resultados satisfatórios (7). Os adesivos à base de etilcianoacrilato foram o material de escolha em diversos estudos por apresentarem fácil manuseio e boa estabilidade de fragmentos ósseos (3, 4).

O processo de regeneração óssea e os meios utilizados para a sua aceleração e obtenção de resultados mais eficientes são uma constante preocupação, enfatizando assim a relevância da pesquisa. A instabilidade das membranas reabsorvíveis na Regeneração Óssea Guiada é uma desvantagem da técnica

convencional, sendo sua fixação por meio de adesivos químicos uma solução para otimizar a reparação óssea. Não há um estudo controlado em modelo animal avaliando histologicamente a cicatrização óssea após fixação das membranas reabsorvíveis em lojas cirúrgicas com o etilcianocrilato.

Este trabalho teve como objetivo verificar histologicamente o processo de reparação óssea após utilização de membrana reabsorvível de colágeno fixada com etilcianocrilato e comparar com a ROG convencional, sem fixação química.

Material e Método

Neste estudo foram aplicados os princípios éticos da experimentação animal em conformidade ao Cobeia (7) (Colégio Brasileiro de Experimentação Animal) e conforme a Lei Federal nº 11.794, de 8 de outubro de 2008 (8). O protocolo de pesquisa foi submetido à análise pelo Comitê de Ética em Pesquisa - CEP/Facid - registrado junto ao Sisnep e aprovado sob número de protocolo 163/10.

O universo estudado foi de roedores da espécie *Rattus norvegicus*, machos, mantidos desde o nascimento no Biotério da Faculdade Integral Diferencial - Facid (Teresina-PI), com idade de dois meses e peso médio de 300g. Os roedores foram mantidos em gaiolas de propileno (cinco animais por gaiola) com boas condições de higiene, alimentados com dieta padrão do biotério, ração (Labina™) e água *ad libidum*. Foram utilizados 24 animais, divididos em 2 (dois) grupos conforme a terapêutica adotada. Cada grupo, por sua vez, foi dividido em 2 (dois) subgrupos conforme o período de eutanásia. Os animais foram distribuídos conforme mostra o Quadro I (Quadro I).

Para a realização do procedimento cirúrgico, os animais foram previamente pesados e receberam por via subcutânea, uma pré-anestesia com atropina (0,04 ml/100g); aguardou-se repouso de 15 minutos para o procedimento anestésico (9). Em seguida, foram submetidos à anestesia dissociativa com xilazina e quetamina na proporção de 1:1 (0,1ml/100g) (10).

A preparação cirúrgica do defeito foi realizada no fêmur dos ratos e teve início com a tricotomia da região que foi incisada e antisepsia com polvidine tópico.

A área operada foi isolada com campos cirúrgicos estéreis e uma incisão linear de 20 mm de extensão, no sentido crânio-caudal, foi feita com um bisturi nº 15, seguida de divulsão da pele, músculo e periosteio para a exposição da superfície óssea. Com uma broca esférica de aço nº 8 montada em um micromotor cirúrgico, com abundante irrigação com soro fisiológico, foi realizado um defeito ósseo monocortical com diâmetro de 2 mm e profundidade até atingir o canal medular.

Nos animais do grupo I, a ferida óssea foi preenchida por coágulo sanguíneo e recoberta por membrana reabsorvível com tamanho de 2 mm² e previamente hidratada com solução fisiológica. Nos animais do grupo II foi realizado o mesmo procedimento do grupo I, porém as bordas da membrana foram fixadas na superfície óssea com etilcianocrilato

(SuperBonder®). Em seguida, foi procedida a sutura por planos.

Para terapia antimicrobiana, todos os animais receberam no pós-cirúrgico Pentabiótico (Fort Dodge®) de amplo-espectro, via intramuscular profunda (0,02ml/100g). Após o período de 15 e 30 dias de tratamento, os animais foram eutanasiados de acordo com os princípios éticos adequados (7) para a dissecação das amostras que foram submetidas à análise.

Os animais receberam a aplicação via intracardíaca de anestésico Tiopental Sódico (Cristália), na dose de 0,05 ml/100g. Após 5 minutos, foi realizada a aplicação do cloreto de potássio 19,1% (Equiplex), via intracardíaca em dose única de 0,4 ml/100g (10).

Logo após a eutanásia dos animais, foram removidas as porções ósseas onde foram confeccionados os defeitos, estas foram fixadas em formol 10% por no mínimo 48h e descalcificadas em solução de ácido fórmico 20%. Em seguida, as peças passaram pelo processo laboratorial de rotina para inclusão em parafina.

Obtidos os blocos, foram realizados cortes longitudinais com espessura de 5 micrômetros em um micrótomo rotativo, resultando em cortes semisseriados que foram submetidos à coloração pela Hematoxilina-Eosina (H.E) para estudo histomorfológico sob microscopia de luz. A análise descritiva histológica foi baseada nos critérios: presença de infiltrado inflamatório, necrose, formação de fibrose, neoformação óssea (tecido ósseo imaturo e lamelar) e reabsorção óssea.

Resultados

Segundo a metodologia proposta, foi realizada análise por microscopia de luz, onde os achados histológicos mais frequentemente observados foram analisados em conjunto para cada período considerado no experimento. Na descrição dos achados microscópicos, procurou-se ressaltar a comparação entre os grupos I (membrana sem fixação) e II (membrana fixada por etilcianocrilato) quanto à reparação óssea ocorrida na loja cirúrgica.

Aos 15 dias pós-cirurgia, no grupo I, o defeito ósseo apresentou-se preenchido parcialmente por trabeculado ósseo irregular, por vezes interconectante, permeado por tecido medular, apresentando osteócitos no interior da matriz óssea e osteoblastos em superfície (Figura 1). No grupo II, foram evidenciadas espículas ósseas irregulares na loja cirúrgica. Por entre as espículas ósseas do grupo II, foi verificado tecido medular permeado por intenso infiltrado inflamatório (Figura 2), enquanto que no grupo I havia moderado infiltrado celular.

Quando transcorridos 30 dias pós-operatório, os achados histológicos do grupo I demonstraram que o defeito estava preenchido ora por trabeculado ósseo espesso regular permeado por tecido medular, ora por tecido ósseo lamelar com osteócitos no interior. Um aspecto comum a todos os espécimes desse período estudado foi a presença de atividade osteoblástica (Figura 3). Nas amostras do grupo II, o defeito encontrou-se preenchido por trabeculado ósseo irregular permeado por te-



cido medular com persistência de infiltrado inflamatório. Muitas vezes esse trabeculado ósseo projetava-se em direção à cavidade medular. Outras vezes, havia espículas ósseas também irregulares preenchendo parcialmente o defeito (Figura 4).

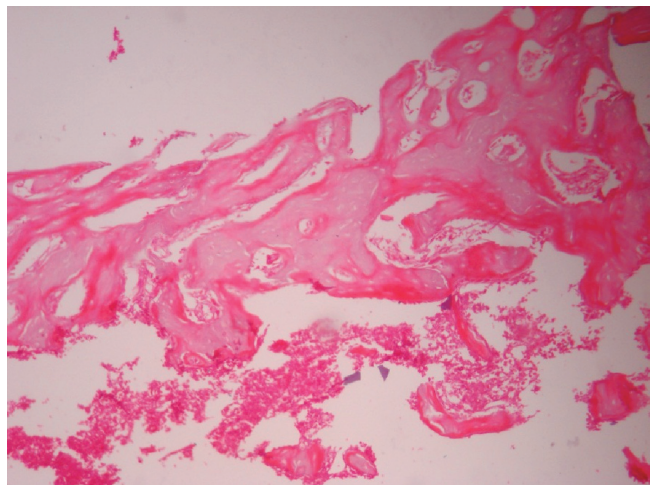


Figura 1. Fotomicrografia do reparo ósseo do grupo I aos 15 dias pós-cirurgia. Aumento 100x; H.E.

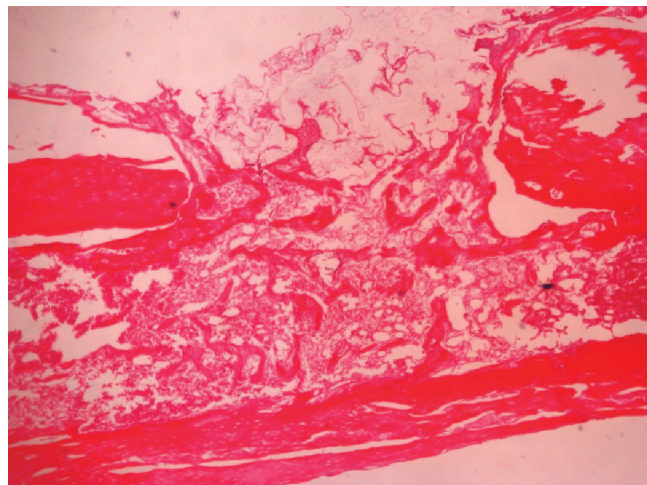


Figura 2. Fotomicrografia do reparo ósseo do grupo II aos 15 dias pós-cirurgia. Aumento 40x; H.E.

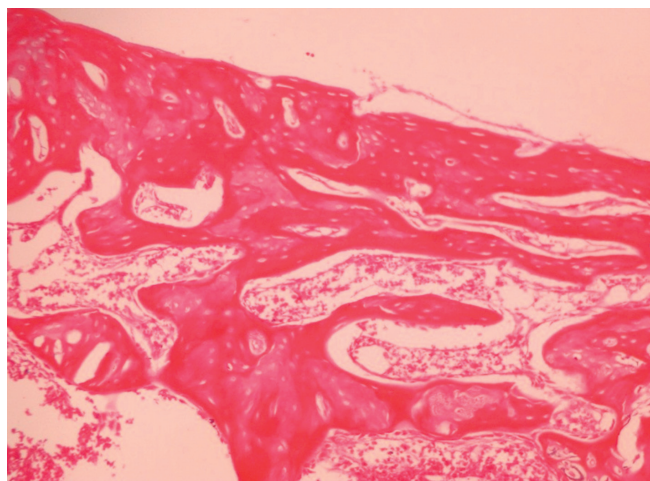


Figura 3. Fotomicrografia do reparo ósseo do grupo I aos 30 dias pós-cirurgia. Aumento 100x; H.E.

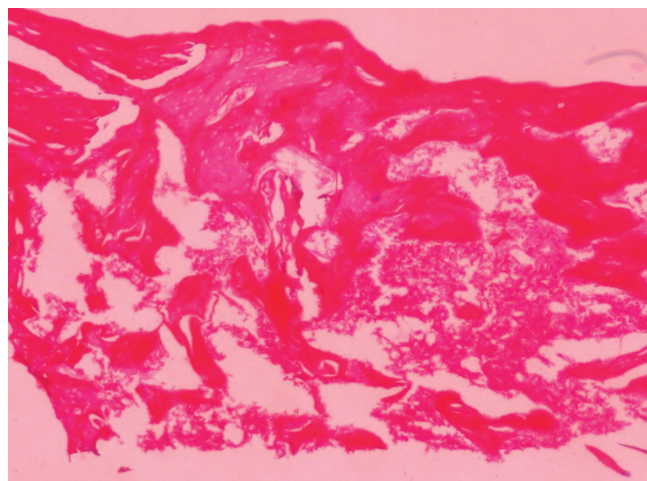


Figura 4. Fotomicrografia do reparo ósseo do grupo II aos 30 dias pós-cirurgia. Aumento 100x; H.E.

Discussão

Partindo-se do conceito de osteopromoção, busca-se constantemente o aprimoramento de técnicas que viabilizem a otimização do processo de neoformação óssea. Para que haja a integridade na formação de tecido ósseo é necessário que haja um equilíbrio entre o processo fisiológico da formação e a destruição. Existindo, desta forma, um equilíbrio entre a atividade dinâmica osteoblasto/osteoclasto, ausência de infiltrado inflamatório, necrose, formação de fibrose e reabsorção óssea (11, 12).

Aos 15 dias pós-cirurgia, observou-se que o grupo que havia utilizado o adesivo (etilcianoacrilato) associado à membrana, houve retardo na regeneração em comparação ao grupo que foi utilizado a ROG convencional. Achados semelhantes foram demonstrados nos trabalhos realizados por GALERA, ONAY, ROJAS (13) e SASKA *et al.* (5), onde sugeriram que a demora na neoformação óssea deve-se à necessidade de o adesivo degradar-se. O etilcianoacrilato poderia atuar como uma barreira mecânica, impedindo a difusão de nutrientes para o tecido ósseo em razão de sua separação do periósteo, confirmados por outros estudos como AL-BELASY & AMER (15), BARBOSA, THIESEN, MACHADO (16), KIMIAD *et al.* (14). Os resultados corroboram com a literatura, já que, no período analisado, foi observado que no grupo em que a membrana não foi fixada sobre a loja cirúrgica, houve neoformação de trabeculado ósseo mais maduro do que o tecido ósseo evidenciado no grupo onde a membrana foi fixada com etilcianoacrilato.

A presença de intenso infiltrado inflamatório nos 15 dias pós-cirurgia foi um achado comum entre todos os espécimes verificados. Essa reação tecidual ocorreu em razão da presença do adesivo químico, o etilcianoacrilato. Os danos teciduais causados pela

histotoxicidade do cianoacrilato provavelmente são decorrentes do calor produzido durante a sua polimerização, com liberação de monômeros livres ou pelo próprio processo químico que envolve a polimerização, provocando a lise celular (5, 17, 18). O infiltrado inflamatório é um relato comum quando o etilcianoacrilato ou outros tipos de adesivos foram utilizados em tecidos (19). Os efeitos histotóxicos do cianoacrilato podem provocar algumas complicações teciduais, tais como: necrose tecidual, formação de abscesso, sequestro ósseo, edema persistente e fibrose intensa (18). Esses resultados também foram observados nos estudos realizados por EKELUND & NILSON (17), AZEVEDO, MARQUES, BOMBANA (20) e SASKA *et al.* (5).

Aos 30 dias pós-operatórios, a persistência do infiltrado inflamatório pode ser decorrente da ação multifatorial propiciada pelo trauma local e pela presença do adesivo químico, que promoveram concomitantemente maior reação inflamatória no grupo II em relação ao grupo I (14, 16). A ausência de reação inflamatória, usando etilcianoacrilato (SuperBonder®), foi observada em outros estudos que discordam com os achados observados nesta pesquisa (20).

Conclusão

Baseando-se nos resultados obtidos nesse estudo, foi possível verificar que o uso de membrana reabsorvível de colágeno fixada com etilcianoacrilato promoveu a neoformação óssea com aspectos de normalidades. Porém, a utilização do adesivo químico intensificou a reação inflamatória, o que retardou o processo de cicatrização óssea, visto a qualidade do tecido neoformado quando comparado à reparação óssea promovida a partir da técnica de regeneração óssea guiada convencional, sem fixação química.

Referências Bibliográficas

- ANDRADE-ACEVEDO, R., TRENTIN, M. S., SHIBLIN, J. A. *et al.* Bases clínicas e biológicas da ROG associadas a barreiras ou membranas. *Rev. Bras. Implantodont. Prótese implante.* 2004; 11 (43): 251-7.
- ROSSA, M. L., LIMA, L. A., PUSTIGLIONI, F. E. *et al.* SEM analyses of bacterial contamination of e-ptfe membranes and GTR clinical results. *J. Int. Acad. Periodontol.* 2006; 8 (4): 115-24.
- CZAJA, W. K., YOUNG, D. J., KAWECKI, M. *et al.* The future prospects of microbial cellulose in biomedical applications. *Biomacromol.* 2007; 8 (1): 1-12.
- FAION, A. G. O etil-2-cianoacrilato como selante em coto cecal de *Rattus norvegicus albicans* submetidos a ressecção parcial. Dissertação. Uberlândia: Faculdade de Medicina da Universidade Federal de Uberlândia, 2009. 104 f. Mestrado em Medicina.
- SASKA, S., GASPAR, A. M., HOCHULI-VIEIRA, E. Adesivos de cianoacrilato para fixação de xenoinxertos Cyanoacrylate Adhesives for Fixation of Xenografts. *Rev. Cir. Traumatol. Buco-Maxilo-Fac.* 2009; 9 (1): 93-102.
- MORETTI NETO, R. T., MELLO, I., MORETTI, A. B. *et al.* In vivo qualitative analysis of the biocompatibility of different cyanoacrylate-based adhesives. *Braz. Oral Res.* 2008; 22 (1): 43-7.
- COBEA. Princípios Éticos na Experimentação Animal. Disponível em: <<http://www.uri.com.br/cep/arquivos/informativos/estatuto.pdf>>. Acesso em: 28/05/2010.
- BRASIL. Lei nº 11.794, de 8 de outubro de 2008. Regulamenta o inciso VII do § 1º do art. 225 da Constituição Federal, estabelecendo procedimentos para o uso científico de animais; revoga a Lei nº 6.638, de 8 de maio de 1979 e dá outras providências. *Diário Oficial da União.* Disponível em: <http://www.planalto.gov.br/ccivil_03/_ato2007-2010/2008/lei/111794.htm>. Acesso em: 28/05/2010.
- SCHANAIDER, A., SILVA, P. C. Uso de animais em cirurgia experimental. *Acta Cir. Bras.* 2004; 19 (4): 441-7.
- MASSONE, F. Anestesiologia Veterinária: Farmacologia e Técnicas. Rio de Janeiro: Guanabara Koogan, 2003.
- CERRI, P. S. Osteoblasts engulf apoptotic bodies during alveolar bone formation in the rat maxilla. *Anat. Rec. DiscovMol. Cell. Evol. Biol.* 2005; 286 (1): 833-40.
- JUNG, R. E., ZWAHLEN, R., WEBER, F. E. *et al.* Evolution of an in situ formed synthetic hydrogel as biodegradable membrane for guided bone regeneration. *Clinical Oral Implants Research.* 2006; 17 (4): 426-33.
- GONZALEZ, E., ORTA, J., QUERO, C. *et al.* Ethyl-2-cyanoacrylate fixation of the cranial bone flap after craniotomy. *Surgical Neurology.* 2000; 53 (3): 288-9.
- KIMMID, A., NOGUEIRA, T. O., ARAÚJO, A. *et al.* Avaliação histológica do etilcianoacrilato na reparação óssea de ratos. *Rev. Odontol. UNESP.* 2000; 29 (1/2): 145-57.
- AL-BELASY, F. A., AMER, M. Z. Hemostatic effect of n-butyl-2-cyanoacrylate (Histoacryl) glue in warfarin treated patients undergoing oral surgery. *J. Oral Maxillo Fac. Surg.* 2003; 61 (12): 1405-9.
- BARBOSA, V. T., THIESEN, R., MACHADO, M. R. F. Efeitos do cianoacrilato de etila e-octil-cianoacrilato no experimento de lesões de córnea em coelhos. *Arq. Bras. Med. Vet. Zootec.* 2009; 61 (5): 1067-76.
- EKELUND, M. K., NILSSON, O. S. Tissue adhesive inhibit experimental new bone formation. *Orthopedics.* 1991; 15 (4): 331-4.
- TORIUMI, D. M., RASLAN, W. F., FRIEDMAN, M. *et al.* Histotoxicity of cyanoacrylate tissue adhesives: a comparative study. *Arch Otolaryngol Head Neck Surg.* 1990; 116 (5): 546-50.
- DUARTE, C. A., CATTELAN, J. W., LUCAS, F. A. *et al.* Aspectos morfométricos da cicatrização do cólon descendente de equinos submetidos a enterorrafias aposicionais com poliglactina 910 e com cianoacrilato. *Arq. Bras. Med. Vet. Zootec.* 2007; 59 (1): 40-55.
- AZEVEDO, C. L., MARQUES, M. M., BOMBANA, A. C. Cytotoxic effects of cyanoacrylates used as retrograde filling materials: an in vitro analysis. *Pesq. Odontol. Bras.* 2003; 17 (2): 113-8.

Recebido em: 12/07/2011 / Aprovado em: 04/08/2011

Nayla Silva Pereira

Rua Trindade Junior, 277 - Bairro Água Mineral

Teresina/PI, Brasil - CEP: 64006-470

E-mail: naylasilva@yahoo.com.br