

Agulha de costura fraturada no ápice de um incisivo central superior: relato de caso

Fractured needle in the apex of a maxilar central incisor: a case report

Fernanda Nehme Simão Jorge Rich

DDS, MSc

Professora de Endodontia da Universidade Estácio de Sá (Unesa)

Ernani da Costa Abad

DDS, MSc, PhD

Professor de Endodontia e Coordenador do Projeto Trauma da Unesa

Anelise de Castro Orioli Valente

Mestre em Endodontia pela Unesa

Resumo

Paciente do sexo masculino, leucoderma, 12 anos de idade, apresentou-se à Clínica do Projeto Trauma na faculdade de Odontologia da Universidade Estácio de Sá no Rio de Janeiro, relatando a fratura de uma agulha de aço inoxidável no conduto radicular do elemento dentário 11, o qual estava sendo submetido a tratamento endodôntico. Após obter dados da anamnese, diagnóstico clínico e radiológico, foi elaborado um plano de tratamento adequado à particularidade de tal situação.

Para remoção da agulha do interior do canal, foi realizada concomitantemente uma cirurgia perirradicular e o tratamento endodôntico. Em uma etapa posterior, foi executada a restauração coronária do elemento dentário, proporcionando também a recuperação estética do sorriso do paciente.

Palavras-chave: material extruído; cirurgia perirradicular; resina fotopolimerizável.

Abstract

Patient male, white, 12-year-old, came to Projeto Trauma in the Dentistry Department of Universidade Estácio de Sá, complaining about the fracture of a stainless steel needle in the root canal of tooth 11, which was being submitted to an endodontic treatment. After medical questionnaire and clinical and radiological diagnosis, it was arranged a treatment plan adequate for the situation.

To remove the fractured needle, endodontic treatment in association with periradicular surgery were performed. Next, it was provided an aesthetic solution for the coronal restoration.

Keywords: extruded material; apical surgery; composite resins.

Introdução

A presença de material estranho na região perirradicular não é um fato incomum, sendo representada na maioria dos casos pela extrusão apical de cimentos endodônticos durante a etapa de obturação do sistema de canais radiculares (7). Fragmentos de cones de guta-percha ressecados, assim como de cones de prata oxidados, resíduos metálicos provenientes de brocas utilizadas durante a realização de cirurgias perirradiculares, limas endodônticas e espirais de lântulo fraturados além ápice também se mostram como alguns dos principais materiais encontrados nos tecidos perirradiculares, os quais podem originar uma reação local inflamatória de natureza aguda ou crônica (2, 4, 7).

A conduta terapêutica adequada deve ser determinada de acordo com as particularidades de cada situação distinta, avaliando fatores como biocompatibilidade do material, presença de sinais e sintomas, tempo decorrido desde o acidente e viabilidade da realização do acesso cirúrgico, dentre outros. A decisão de intervir através da realização de um retratamento endodôntico e/ou de uma cirurgia perirradicular ou de simplesmente instituir um acompanhamento clínico e radiográfico está intimamente relacionada às características específicas do caso clínico em questão (7).

Considerando que uma agulha de costura não faz parte do arsenal disponível a ser utilizado para a realização de procedimentos odontológicos, o caso a ser relatado é um fato raro, pois não pode ser classificado como um acidente operatório causado por imperícia, imprudência ou negligência do profissional (11).

Dessa forma, o incidente ocorrido ressalta a relevância da colaboração do paciente em todas as fases do tratamento, considerando que o seu comportamento pode afetar diretamente o prognóstico do tratamento.

Relato de Caso

Paciente I. D. M., sexo masculino, leucoderma, 12 anos de idade, apresentou-se à Clínica do Projeto Trauma na faculdade de Odontologia da Universidade Estácio de Sá no Rio de Janeiro, relatando ter sofrido um traumatismo dentário que resultou em fratura coronária com exposição pulpar no terço médio do dente 11 há, aproximadamente, um ano (Figura 1). Segundo o relato do responsável, o mesmo havia comparecido a uma clínica odontológica particular para que fosse instituído o tratamento, tendo sido realizado o acesso coronário, a pulpectomia e o início do preparo químico-mecânico do sistema de canais radi-

culares. Foi aplicada uma medicação intracanal prévia ao selamento coronário com um cimento à base de óxido de zinco e eugenol. Relata ainda que ao chegar em casa o paciente apresentou dor espontânea o que o induziu a tentar remover o selador temporário, bem como a medicação colocada intracanal com a utilização de um palito "sic", com o qual foi possível remover quase todo o material coronário e o algodão que se encontrava na câmara pulpar. No entanto, não tendo apresentado melhora o mesmo lançou mão de uma agulha de costura de aço inoxidável na tentativa de verificar se restava alguma porção do algodão no interior do canal radicular, momento no qual, por uma ação possivelmente intempestiva fraturou a agulha. Relata o paciente que a partir deste episódio não apresentou mais sintomatologia dolorosa. Decorridos oito meses, o mesmo voltou a apresentar sensibilidade associada à região do dente em questão, tendo então procurado um profissional que realizou um selamento coronário com cimento à base de óxido de zinco e eugenol e nos fez o encaminhamento do paciente acompanhado de uma radiografia periapical, na qual se pôde observar um objeto metálico que media cerca de 8 mm localizado no terço apical do canal radicular com penetração no osso alveolar (Figura 2). Radiograficamente, foi possível verificar que o canal se apresentava bastante dilatado, o que permitiu a penetração da agulha de costura de aço inoxidável. Além desta constatação a imagem radiográfica de um material radiopaco no interior do sistema de canais radiculares sugeria a presença da medicação intracanal remanescente, fato que foi confirmado posteriormente quando realizada a intervenção endodôntica.

Após a realização da anamnese do paciente, foi solicitado um hemograma completo, incluindo tempo de sangramento e tempo de coagulação, o qual se mostrou dentro dos padrões de normalidade. O procedimento clínico-cirúrgico para remoção do fragmento metálico obedeceu as seguintes etapas: anestesia local infiltrativa, através do uso de uma agulha curta e solução anestésica de articaína (DFL, Brasil), seguida pela colocação do isolamento absoluto com dique de borracha (SSWhite, RJ - Brasil) no dente 11, remoção do material selador coronário com broca esférica diamantada número 2 (KG Sorensen, Suécia) e remoção do remanescente de algodão e medicação intracanal no interior do sistema de canais radiculares com o auxílio de um extirpa nervos (Mayllefer, Ballaigues - Suíça) (Figura 4). Foi realizada a irrigação abundante com solução de hipoclorito de sódio a 2,5% (Virex) (Johnson & Johnson, RJ - Brasil), considerando as propriedades excelentes desta solução (7) e movimentos de limagem com limas tipo Heströem de calibre 15 a 45 (Mani, Japão), vedamento da entrada do canal radicular com uma bolinha de algodão embebida em solução de hipoclorito de sódio a 2,5% e selamento coronário temporário com um cimento à base de óxido de zinco e eugenol (SSWhite, RJ - Brasil).

Em seguida, foi feita a complementação da anestesia palatina e procedeu-se o acesso cirúrgico, sendo realizada a incisão de Wassmund modificada com o auxílio de uma lâmina de bisturi BD nº 15 (Paramount, USA) (3). Após a incisão, foi realizada a diágnose que evidenciou um aspecto ósseo anormal com destruição da tábua óssea vestibular da maxila na região do incisivo central superior direito na área correspondente à imagem radiopaca verificada previamente na radiografia periapical. Completada a

osteotomia, foi verificada uma grande quantidade de tecido de granulação, o qual foi curetado, permitindo a localização e remoção do fragmento da agulha de aço inoxidável localizada em seu interior. Foi então realizada a apicetomia radicular, devido à presença de pequenas áreas de reabsorção radicular externa.

A etapa posterior ao procedimento cirúrgico consistiu na realização de novo isolamento absoluto com dique de borracha (SSWhite, RJ - Brasil), e com o auxílio de uma turbina de alta rotação e broca esférica diamantada foi removido o cimento de óxido de zinco e eugenol que promovia o selamento coronário, assim como a bolinha de algodão com hipoclorito de sódio a 2,5%, tendo sido dado início à obturação do sistema de canais radiculares pela técnica de compactação lateral, utilizando cones de guta-percha ML e FM (Odous, BH - Brasil) e cimento obturador Sealer 26 (Dentsply - Brasil), seguida pela colocação de um cimento de ionômero de vidro (Vidrion R) (SSWHITE, RJ - Brasil) para promover o selamento coronário (Figura 3). O tecido gengival foi novamente afastado, permitindo verificar a perfeita adaptação do material obturador no terço apical. Procedeu-se então a sutura com fio de seda 04 (Etchicon) (Johnson & Johnson, Brasil).

Decorridos oito dias, o paciente retornou ao serviço para remoção da sutura apresentando a área operada em ótimo estado de cicatrização. O elemento 11 se apresentava neste momento com a porção coronária bastante escurecida, mas por se tratar de um paciente jovem, optou-se por uma técnica conservadora, evitando a realização de uma faceta indireta de porcelana, uma vez que este procedimento implicaria em um maior desgaste da estrutura dentária, além de se tratar de uma op-

ção com custo mais elevado (5).

O paciente compareceu 15 dias após a remoção da sutura para que fosse então realizado um preparo para faceta direta em resina composta.

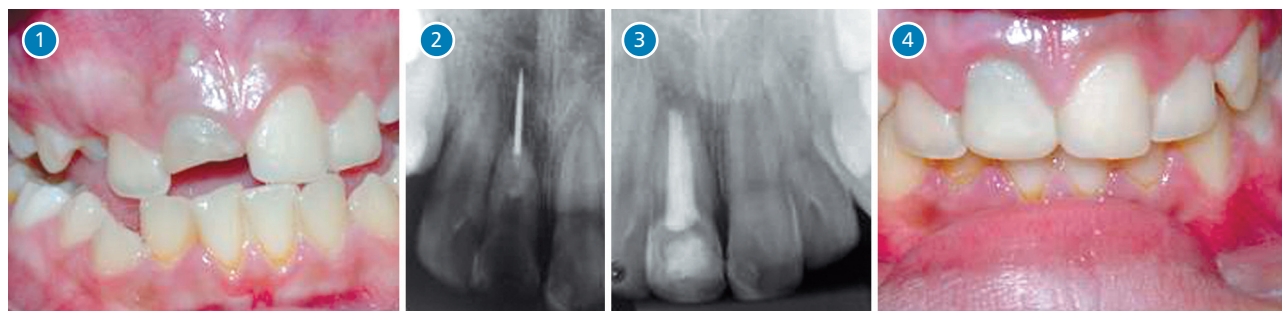



Figura 1. dente fraturado; **figura 2.** raios X com agulha fraturada; **figura 3.** raios X com tratamento endodôntico concluído e agulha removida; **figura 4.** dente restaurado

Discussão

A etiologia do insucesso em Endodontia está relacionada à presença microbiana em 100% dos casos (8), portanto, sabe-se que fatores não microbianos como a presença de instrumentos fraturados no sistema de canais radiculares e/ou além ápice, assim como o extravasamento apical de guta-percha e cimentos endodônticos dentre outros fatores, não apresentam, *per se*, potencial para ocasionar o fracasso da terapia endodôntica (2, 9).

Apesar disso, estes objetos e materiais quando presentes no interior de canais radiculares ou nos tecidos perirradiculares podem dificultar a adequada limpeza, desinfecção e obturação do sistema de canais radiculares, propiciando indiretamente uma maior incidência de casos de insucesso endodôntico, podendo ainda gerar reações de corpo estranho nos tecidos adjacentes ao forame apical.

Dessa forma, vale ressaltar a importância da realização de uma terapia baseada em evidências e a aplicação de protocolos e condutas que favoreçam a redução de acidentes operatórios e que facilitem a resolução de complicações para que o almejado sucesso em Endodontia possa ser alcançado. 

Referências Bibliográficas

1. ARAUJO Jr., E. M., BARATIERI, L. N., MONTEIRO Jr., S. *et al.* Direct adhesive restoration of anterior teeth: Part 2. Clinical protocol. *Pract. Proceed. Aesthet. Dent.*, v. 15, n. 5, p. 351-357, Jun., 2003.
2. BRAMANTE, C. M., BERBET, A., BERNARDINELLI, N. *et al.* *Acidentes e complicações no tratamento endodôntico: soluções clínicas.* São Paulo: Santos Editora Ltda., 2003.
3. BRAMANTE, C. M., BERBET, A. *Cirurgia paraendodôntica.* São Paulo: Santos Editora Ltda., 2000.
4. CARR, G. B. Retratamento. In: COHEN, S., BURNS, R. C. *Caminhos da Polpa.* 7ª ed., Rio de Janeiro: Guanabara Koogan/Medsi, 1998, p.747-790.
5. LAMBERT, D. L. Conservative aesthetic solutions for the adolescent and young adult utilizing composite resins. *Dent. Clin. North. Am.*, v. 50, n. 1, p. 87-118, Jan., 2006.
6. SIQUEIRA, JR. J. F. *Endodontia: Biologia e Técnica.* 2ª ed., Rio de Janeiro: Guanabara Koogan/Medsi, 2004.
7. LOPES, H. P., SIQUEIRA, JR., J. F. *Endodontia: Biologia e Técnica.* 2ª ed., Rio de Janeiro: Guanabara Koogan/Medsi, 2004.
8. SIQUEIRA, JR., J. F., RÔÇAS, I. N. Polymerase chain reaction-based analysis of microorganisms associated with failed endodontic treatment. *Oral Surg. Oral Med. Oral Pathol. Oral Radiol. Endod.*, v. 97, p. 85-94, 2004.
9. SIQUEIRA, JR., J. F. Aetiology of root canal treatment failure: why well-treated teeth can fail. *Int. Endod. J.*, v. 34, p. 01-10, 2001.
10. VARGAS, M. Conservative aesthetic enhancement of the anterior dentition using a predictable direct resin protocol. *Pract. Proceed. Aesthet. Dent.*, v. 18, n. 8, p. 501-507, Set., 2006.
11. ZINMAN, E. J. Registros e Responsabilidades Legais. In: COHEN, S., BURNS, R. C. *Caminhos da Polpa.* 7ª ed., Rio de Janeiro: Guanabara Koogan/Medsi, 1998, p. 342-363.

Recebido em: 03/03/2008
Aprovado em: 10/04/2008

Fernanda Nehme Simão Jorge Rich
Rua Professor Edmundo March, 02/1202 – Boa Viagem
Niterói/RJ – CEP: 24210-330
E-mail: fernandariche@yahoo.com