

Recuperação da dimensão vertical por meio de terapia com aparelho oclusal plano duplo

Vertical dimension reestablishment by means of double plane occlusal splint therapy

Marcela Rodrigues Alves
Lígia Luzia Buarque e Silva
Doutorandas em Clínica Odontológica da FO de Piracicaba/Unicamp

Frederico Andrade e Silva
Wilkens Aurélio Buarque e Silva
Professores Titulares de Prótese Fixa da FO de Piracicaba/Unicamp

Resumo

Uma dificuldade na reabilitação de pacientes edêntulos é obter uma posição mandibular estável de referência para confecção das próteses totais. Uma paciente se apresentou na faculdade de Odontologia de Piracicaba/Unicamp relatando que suas próteses totais estavam sem retenção e instáveis. O exame clínico revelou que a dimensão vertical estava demasiadamente reduzida. Visando sua recuperação e a obtenção de uma correta relação maxilo-mandibular, optou-se pela terapia com aparelho oclusal plano previamente à confecção das novas próteses. A paciente relatou ótima retenção e estabilidade das próteses novas, apesar do pouco tecido de suporte. O emprego do aparelho oclusal se mostrou eficaz para a recuperação da dimensão vertical e o restabelecimento da harmonia entre dentes artificiais, músculos e articulações temporomandibulares, favorecendo a estabilidade das próteses.

Palavras-chave: dimensão vertical; prótese total; aparelho oclusal plano.

Abstract

One difficulty in the rehabilitation of edentulous patients is to get a stable mandibular position that attends as a reference for full prosthesis confection. A patient presented herself in the Piracicaba Dentistry School/Unicamp, reporting that her full prosthesis allowed for no retention or stability. The clinical exam showed extremely low vertical dimension. Aiming the vertical dimension recovery and the determination of the maxillo-mandibular relationship, plane occlusal splint therapy was provided before the new prosthesis confection. The patient reported optimal retention and stability of the new prosthesis, despite little support tissue. The use of the occlusal splint was effective for the vertical dimension recovery and the re-establishment of the harmony between artificial teeth, muscles and temporomandibular joints, promoting prosthesis stability.

Keywords: vertical dimension; complete denture; occlusal splint.

Introdução

Ao perder os dentes, o indivíduo modifica a postura da mandíbula em relação à maxila e sua reabilitação passa obrigatoriamente por dois procedimentos fundamentais: a determinação da dimensão vertical e a relação maxilo-mandibular (13).

Controvérsias surgem quando se tenta selecionar a melhor técnica para restabelecer uma posição mandibular que permita uma reabilitação funcional harmônica entre músculos e articulações têmporo-mandibulares (4, 7, 12, 17, 19). Os métodos disponíveis para este fim, para a confecção de próteses totais, são baseados na relação entre os planos de cera superior e inferior, o que não mostra se a posição destinada à montagem dos dentes é compatível com a posição de equilíbrio muscular e articular.

Diversos métodos são descritos para determinação da dimensão vertical, como o método da deglutição, desenvolvido por Monson, em 1921 (18), o método métrico de Willis, em 1930 (16, 19), o método fonético de Silverman, em 1953 (9, 15, 16, 18), o método estético, descrito por Wylie, em 1947 (16), dentre outros. A maioria deles considera fatores anatômicos para a determinação de uma posição mandibular estática e inalterável (3, 8).

Outra técnica é o cálculo da dimensão vertical de oclusão (DVO) pela redução de 3 mm correspondentes ao espaço funcional livre (EFL) do valor da dimensão vertical de repouso (DVR). Porém, diversos autores demonstraram que próteses totais podem ser construídas num mesmo paciente com diferentes DVO e, ainda assim, todas apresentariam EFL, o que significa que este não pode ser um critério para determinação da DVO (1, 9, 12, 14). Isso ocorre porque o sistema estomatognático é auto-estimulável, ou seja, quando surgem modificações na forma, estrutura e/ou função de uma de suas partes, ocorrem alterações fisiológicas para compensação. O responsável por essa resposta é o *reflexo miotático*. O proprioceptor muscular – fuso neuromuscular – é composto por duas regiões polares, responsáveis pela contração do fuso, e uma região equatorial, onde estão presentes terminações sensitivas. O estiramento dos músculos elevadores da mandíbula é percebido pela região equatorial, que informa o sistema nervoso central a nova condição, que, em resposta, estimula as regiões polares a realizar contrações contínuas. Com isso, proprioceptores tendinosos

- órgão tendinoso de Golgi – realizam um reflexo inverso, estimulando o relaxamento muscular e, assim, o retorno do EFL.

Indivíduos apresentam boa tolerância a aumentos na DVO, porém isso não deve ocorrer no final do tratamento, pois não permitiria a adaptação do sistema à nova dimensão (6, 9, 16). GELB (5) sugeriu o emprego de aparelhos oclusais como primeiro passo para a análise e terapia do plano oclusal, o que posteriormente foi comprovado por outros autores (1, 2, 10, 11). Esses dispositivos, confeccionados em resina acrílica termopolimerizável, podem recobrir as superfícies oclusais dos dentes artificiais da prótese antiga ou assentar-se diretamente sobre o rebordo, previamente a confecção das próteses novas, restabelecendo a DVO perdida. Além disso, esses aparelhos são permissíveis, isto é, sua superfície lisa e plana elimina interferências e permite que a musculatura posicione a mandíbula na sua posição mais funcional.

Relato de Caso

Uma paciente do gênero feminino, 60 anos, foi atendida na clínica de pós-graduação da faculdade de Odontologia de Piracicaba/Unicamp. A mesma utilizava um par de próteses totais e sua queixa principal era que estas haviam sido confeccionadas há mais de 30 anos e apresentavam-se sem retenção e instáveis. Foi solicitada uma radiografia panorâmica, onde se observou a reabsorção avançada dos rebordos (Figura 1). Ao exame intra-oral, notou-se a presença de mucosa flácida e, por isso, a paciente foi encaminhada para remoção cirúrgica do excesso de tecido.

Ao exame extra-oral, obser-

vou-se aprofundamento dos sulcos nasogenianos, invaginação dos lábios, ângulo nasolabial reduzido e anteriorização do mento. Devido à grande reabsorção dos rebordos ósseos e permanência das mesmas próteses por um longo período de tempo, a paciente apresentava dimensão vertical extremamente reduzida, com rotação anti-horária da mandíbula, de tal modo que a mesma não conseguia ocluir os dentes artificiais antagonistas, mantendo uma oclusão anterior topo-a-topo (Figura 2A). Não houve relato de dor muscular, mesmo durante a palpação, porém podiam ser percebidos ruídos articulares bilaterais durante a abertura bucal.

A avaliação da DVR mostrou que os músculos elevadores da mandíbula apresentavam-se encurtados, pois havia um espaço funcional livre pequeno entre as próteses. Então, visando recuperar a dimensão vertical e a relação maxilo-mandibular, optou-se pela terapia com aparelho oclusal plano, antes da confecção das novas próteses, permitindo a adaptação do sistema. Foi selecionado o aparelho duplo para previamente obter-se a altura dos dentes e o delineamento do plano oclusal.

As próteses antigas foram duplicadas utilizando alginato Jeltrate (Dentsply) e gesso pedra. O modelo superior foi montado no articulador semi-ajustável, com auxílio de um arco facial adaptado à prótese superior em posição na boca. A dimensão vertical da paciente foi redimensionada com a interposição de lâminas de cera nº 09 (Horus) entre as oclusais das próteses antigas, empregando o método métrico e estético. Essa muralha de cera foi utilizada para um primeiro

relacionamento maxilo-mandibular, montagem do modelo inferior e planejamento dos aparelhos oclusais.

Após a fixação do modelo inferior no articulador, a cera foi removida e os aparelhos encaixados no limite do espaço interoclusal deixado pela muralha de cera. Suas superfícies oclusais foram confeccionadas planas, paralelas e lisas, possibilitando livre movimentação da mandíbula para uma posição fisiológica, definindo uma relação maxilo-mandibular individualizada, enquanto ocorre o alongamento dos músculos elevadores, restabelecendo a DVR e a DVO, sem estímulo dos fusos neuromusculares.

Os aparelhos foram instalados (Figura 2B) e a paciente foi orientada a utilizá-los permanentemente, removendo-os apenas para as principais refeições e higiene. Foram feitos retornos semanais, durante dois meses, para ajustes nas superfícies oclusais dos aparelhos objetivando que permanecessem sempre planos e lisos. A estética facial foi reavaliada para verificar a necessidade de um maior aumento da dimensão. Concomitantemente, foram realizados os procedimentos de moldagem, confecção das bases de prova e planos de cera para a determinação da dimensão vertical e montagem dos dentes das próteses novas.

A paciente relatou leve cansaço na região do músculo masseter, após a instalação dos aparelhos, decrescendo rapidamente. Na segunda semana, houve relato de conforto com a nova dimensão vertical. Frente à excelente adaptação da paciente, desaparecimento de ruídos articulares e considerável melhora na estética facial (Figura 3), a di-

menção vertical estabelecida foi mantida.

Com os aparelhos em posição, a dimensão vertical foi aferida, mensurando-se a distância entre um ponto demarcado no nariz e outro no mento. Após a remoção dos aparelhos e das próteses, a altura e inclinação do plano de cera superior foram ajustadas pela borda do lábio superior e plano de Camper, respectivamente. A altura do plano de cera inferior foi ajustada até a dimensão previamente estabelecida. Os planos de cera foram unidos e utilizados para montagem do modelo inferior no articulador. Após a fixação deste, foi confeccionado o dispositivo intra-oral de Gysi, para a determinação da relação maxilo-mandibular no plano horizontal e registro da dimensão estabelecida, conforme CASSELLI (1). Em seguida, o modelo inferior foi remontado na relação obtida e então realizada a montagem dos dentes artificiais e acrilização das próteses. A paciente relatou ótima retenção e estabilidade das próteses (Figura 4), apesar do pouco tecido de suporte, o que pode nos sugerir extrema harmonia entre a reabilitação, músculos e articulações têmporo-mandibulares.

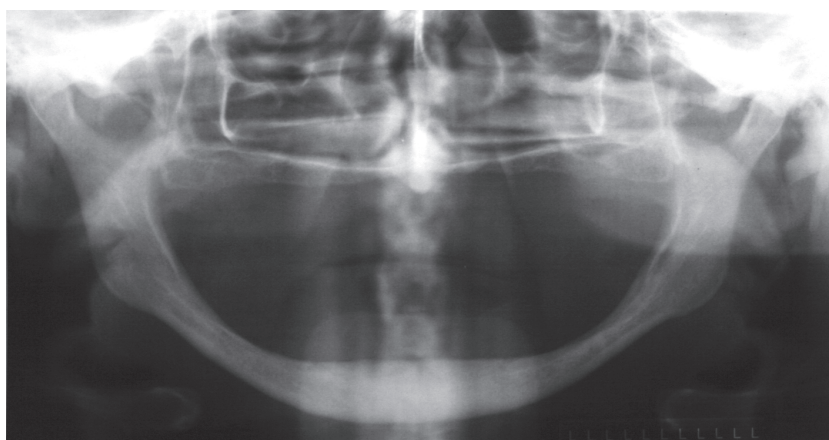


Figura 1. Radiografia panorâmica

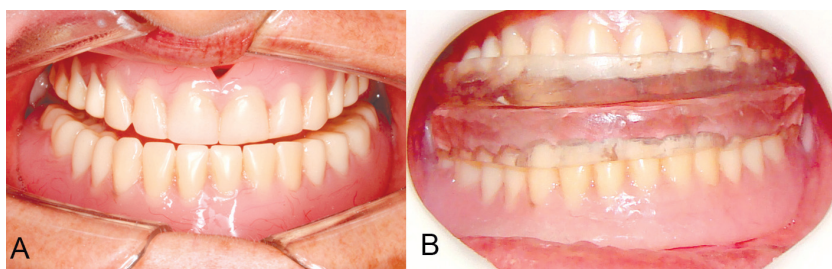


Figura 2A. Aspecto intra-oral das próteses totais antigas; 2B. aparelho oclusal plano duplo instalado sobre as próteses antigas

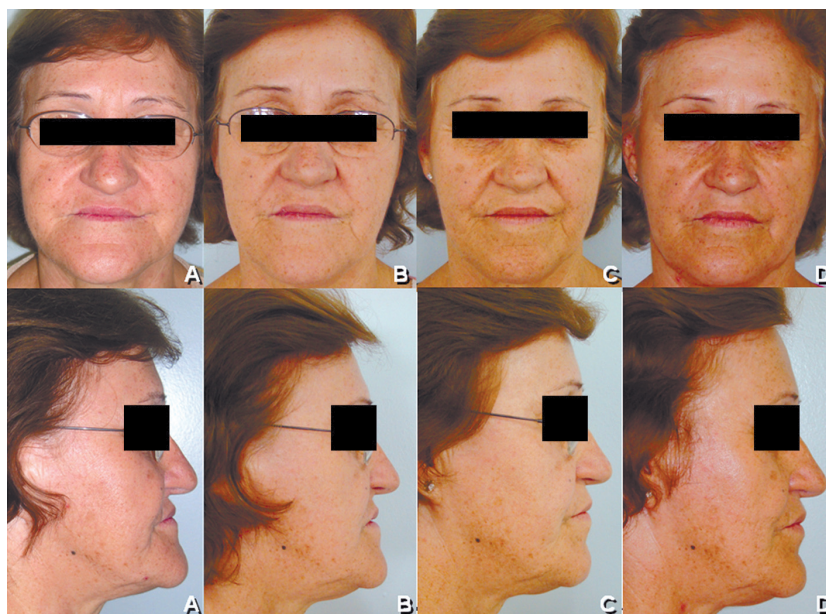


Figura 3. Aspecto frontal e de perfil da face da paciente; 3A. com as próteses totais antigas; 3B. com o aparelho oclusal plano duplo instalado; 3C. após o ajuste dos planos de cera superior e inferior; 3D. após a instalação das próteses totais novas

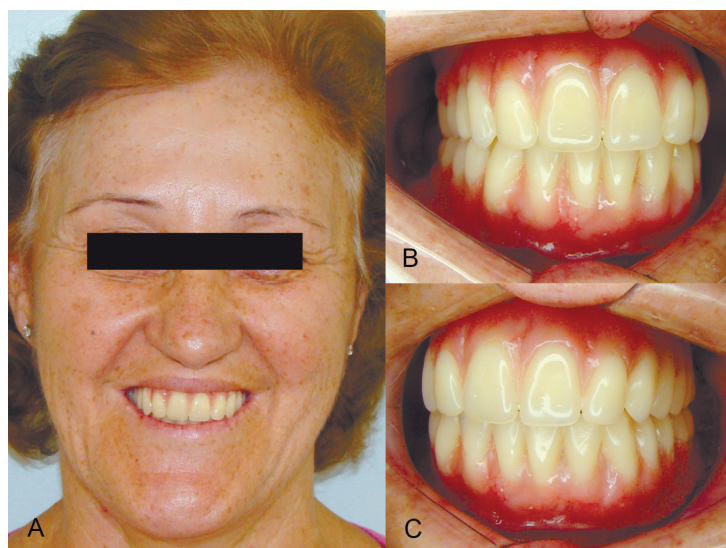

Figura 4A. Sorriso da paciente com as próteses novas instaladas; 4B e 4C. oclusão com as próteses novas, por vista lateral direita e esquerda

Conclusão

O emprego do aparelho oclusal plano duplo se mostrou um método eficaz para recuperação da dimensão vertical, restabelecendo o equilíbrio mecânico e a harmonia entre dentes artificiais, músculos e articulações têmporo-mandibulares, favorecendo a estabilidade da prótese total e a função do sistema estomatognático.

Referências Bibliográficas

- CASSELLI, H. *Avaliação eletromiográfica computadorizada bilateral dos músculos masseter, temporal anterior e digástrico em pacientes reabilitados com próteses totais duplas com variação na dimensão vertical de oclusão*. SP, 2002, 153 p. Dissertação de mestrado – FOP/Unicamp.
- CLAYTON, J. A. Occlusion and prosthodontics. *Dental Clinics of North America*, v. 39, n. 2, p. 313-333, 1995.
- DAWSON, P. E. Evaluation, diagnosis and treatment of occlusal problems. In: DAWSON, P. E. *Occlusion*. Saint Louis: Mosby, 1974.
- FALTIN JUNIOR, K. Como estabelecer a orientação do plano oclusal em relação à face. In: FONSECA, A. S., BOBBIO, C. A. *Seminário de oclusão e ATM*. São Paulo: Quintessence, 1988.
- GELB, H. Evaluation of static centric relation in the temporomandibular joint dysfunction syndrome. *Dental Clinics of North America*, v. 19, n. 3, p. 519-530, 1975.
- JIMÉNEZ-LÓPEZ, V. *Reabilitação bucal em prótese implantossuportada*. São Paulo: Quintessence, 2000.
- L'ESTRANGE, P. R., BLOWERS, A. R., CARLYON, R. G. et al. A microcomputer system for physiological data collection and analysis. *Australian Dental Journal*, v. 38, n. 5, p. 400-405, 1993.
- MCCOLLUM, B. B. The mandibular hinge axis and a method of locating it. *Journal Prosthetic Dentistry*, v. 10, n. 3, p. 428-435, 1961.
- MCNEIL, C. *Ciência e prática da oclusão*. São Paulo: Quintessence, 2000.
- SILVA, F. A., LAMEIRA, A. G., BÉZIN, F. et al. Tratamento das alterações funcionais do sistema estomatognático. *Revista da Associação Paulista de Cirurgias Dentistas*, v. 47, n. 3, 1993.
- SILVA, F. A., SILVA, W. A. B. Reposicionamento mandibular. Contribuição técnica por meio de férulas oclusais duplas com puas. *Revista da Associação Paulista de Cirurgias Dentistas*, v. 44, n. 5, p. 283-286, 1990.
- SILVA, F. A., SILVA, W. A. B. Dimensão vertical de oclusão: um método alternativo para sua determinação. *Revista Gaúcha de Odontologia*, v. 39, n. 5, p. 377-380, 1991.
- SWENSON, M. G. *Dentaduras completas*. México: Uteha, 1955.
- TALLGREN, A. The reduction in face height of edentulous and partially edentulous subjects during long term wear. *Acta Odontologica Scandinavica*, v. 24, n. 2, p. 195-239, 1996.
- TAMAKI, T. *Dentaduras completas*. São Paulo: Servier, 1977.
- TELLES, D., HOLLWEG, H., CASTELLUCCI, L. *Prótese total – convencional e sobre implantes*. São Paulo: Santos, 2004.
- THOMPSON, J. R., BRODIE, A. G. Factors in the position of the mandible. *Journal of American Dental Association*, v. 29, n. 7, p. 927-941, 1942.
- TURANO, J. C., TURANO, L. M. *Fundamentos de prótese total*. São Paulo: Santos, 2004.
- WILLIS, F. M. Esthetics of full denture construction. *Journal of American Dental Association*, v. 17, n. 4, p. 636, 1930.

Recebido em: 18/03/2008
Aprovado em: 16/06/2008

Marcela Rodrigues Alves
Rua Luiz Razera, 22/apto. 52 – Nova América
Piracicaba/SP – CEP: 13417-530
E-mail: marcelaalves@globo.com