

Morfologia apical de pré-molares com canal único: estudo de microscopia eletrônica de varredura

Apical morphology of premolars with a single canal: scanning electron microscopy study

Carolina Oliveira de Lima

Aluna da Especialização de Endodontia da UFRJ

Helôisa Gusman

Professora Doutora Adjunta do Departamento de Clínica Odontológica da FO/UFRJ

Luiz Carlos de Lima

Pesquisador do Centro de Tecnologia Mineral (CE-TEM) da UFRJ

Nathali Ricardo Barbosa de Lima

Especialista em Endodontia pela FO/UFRJ

Renata Antoun Simão

Professora Doutora Associada do Programa de Engenharia Metalúrgica e de Materiais da UFRJ

Maíra do Prado

Pesquisadora Doutora do Programa de Engenharia Metalúrgica e de Materiais da UFRJ

RESUMO

O objetivo deste estudo foi avaliar, por microscopia eletrônica de varredura (MEV), a região apical de pré-molares com canal único, em relação ao número de saídas foraminais que comunicam o endodonto ao periodonto. Noventa e cinco pré-molares foram radiografados para confirmar a presença de apenas um canal em toda a raiz. Posteriormente, a região apical foi avaliada, por MEV, em relação ao número de saídas foraminais. Observou-se que 64,21% dos dentes possuíam uma saída; 22,11% possuíam duas saídas; 7,37% possuíam três saídas; 3,16% possuíam quatro saídas; 1,05% possuíam cinco saídas e 2,10% possuíam seis saídas. O presente estudo mostrou que pré-molares com canal único exibem uma complexa anatomia apical, fato que deve ser considerado durante o preparo e obturação dos canais radiculares.

Palavras-chave: morfologia apical; pré-molar mandibular; saídas foraminais.

ABSTRACT

The purpose of this study was to evaluate, by scanning electron microscopy, the apical region of premolars with a single canal, in relation to the number of apical foramina. Ninety-five premolars were radiographed to confirm the presence of one canal in the root. Then, the apical region of these teeth was evaluated by SEM, in relation to the number of apical foramina. It was observed that 64.21% had 1 apical foramina; 22.11% had 2 foramina; 7.37% had 3 foramina; 3.16% had 4 foramina; 1.05% had 5 foramina and 2.10% had 6 foramina. The present study showed that premolars with a single canal exhibit a complex apical anatomy that should be considered during the preparation and filling of root canals.

Keywords: apical morphology; mandibular premolar; apical foramina.

Agradecimentos

Os autores agradecem à Capes pelo apoio financeiro.

Introdução

O sucesso do tratamento endodôntico depende diretamente do conhecimento da morfologia do sistema de canais radiculares e de suas variações (2, 6). O fracasso endodôntico é associado ao controle microbiano inadequado devido à incapacidade para limpar e obturar tridimensionalmente o sistema de canais radiculares (2). Além disso, a taxa de insucesso do tratamento endodôntico pode ser atribuída a frequentes variações na morfologia do canal radicular e a incapacidade de acessar e limpar adequadamente os canais acessórios (7).

A morfologia de canal radicular, especialmente no terço apical, é um fator extremamente importante durante o tratamento endodôntico convencional e na endodontia cirúrgica. De acordo com INGLE (7) e SLOWEY (17), os pré-molares são considerados difíceis de serem tratados endodonticamente devido às grandes variações na morfologia apical o que pode levar ao comprometimento do sucesso do tratamento endodôntico.

Embora exista uma estreita relação entre o forame apical e o ápice radicular, eles frequentemente não coincidem (14). A frequência de desvio do forame principal, a partir do ápice anatômico, o número de canais e de foraminas apicais variam entre os estudos (14, 19). Os principais fatores que contribuem para a variação anatômica são a etnia do indivíduo (18, 19), idade (9) e gênero (16).

Estudos anteriores avaliaram a morfologia de pré-molares. No entanto, nenhum estudo enfatizou a morfologia de pré-molares com canal único. Diante do exposto, o objetivo do presente estudo foi avaliar, microscopicamente, a região apical de pré-molares unirradiculares, em relação ao número de saídas foraminais, comunicando o endodonto ao periodonto.

Material e Método

Este estudo foi realizado após aprovação pelo Comitê de Ética em pesquisa da Universidade Federal do Rio de Janeiro (Protocolo 881.293). Foram utilizados noventa e cinco pré-molares unirradiculares. Todos os dentes foram lavados por um minuto em água corrente e mergulhados em hipoclorito de sódio 1% por uma hora, para remover as estruturas orgânicas ocasionalmente aderidas à superfície radicular.

Em seguida, os dentes foram radiografados, no sentido médio-distal e vestibulo-lingual, para confirmar a presença de apenas um canal em toda a extensão da raiz. As coroas foram removidas com um disco diamantado dupla face (KG Sorensen, São Paulo, SP, Brasil) acionado em micromotor em baixa rotação. A fim de padronizar o comprimento das raízes, as coroas foram removidas por meio de um corte perpendicular ao longo do eixo dentário de tal forma que todas as raízes apresentassem 11 mm.

Em seguida, a superfície coronária das raízes foi fixada em *stubs* metálicos com auxílio de fita de carbono condutora dupla-face, de tal forma que todos os ápices fossem posicionados voltados para cima, com uma mesma altura, para melhor padronização das análises.

As raízes permaneceram em estufa a 38o C por 24 horas e em seguida foram analisadas em microscópio eletrônico de varredura de baixo vácuo (FEI Quanta 400, Hillsboro, OR, EUA), sem metalização prévia das amostras. Uma fotomicrografia de cada ápice foi realizada com um aumento de 100x e 200x.

Pelo fato de que em algumas imagens com aumento de 200x não ter sido possível visualizar toda a configuração apical, a análise de saídas foraminais, na região apical, foi realizada nas 95 imagens de 100x (uma de cada dente), de forma descritiva, em relação ao número de dentes e porcentagem.

Resultados

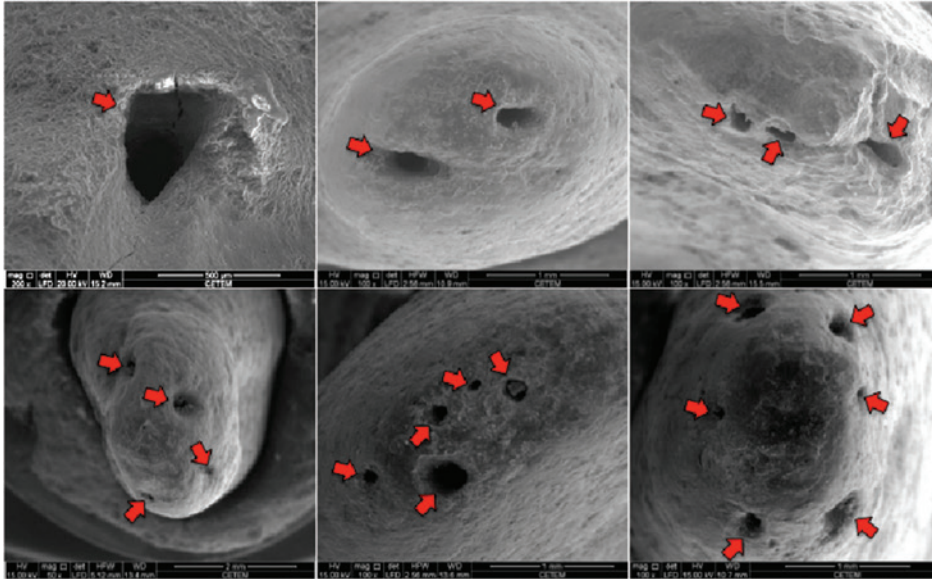


Figura 1. Fotomicrografias ilustrando os diferentes números de saídas foraminais (seta vermelha)

A figura 1 ilustra os achados do presente estudo, mostrando fotomicrografias com diferentes números de saídas comunicando endodonto e periodonto.

A figura 2 mostra, nos 95 dentes avaliados, o número de saídas comunicando endodonto e periodonto. Estes dados podem ser visualizados na Tabela I em termos de porcentagem. É possível observar que 64,21% dos dentes analisados possuíam uma saída foraminal; 22,11% possuíam duas saídas; 7,37% possuíam três saídas; 3,16% possuíam quatro saídas; 1,05% possuíam cinco saídas e 2,10% possuíam seis saídas.

Número de saídas foraminais X Número de dentes

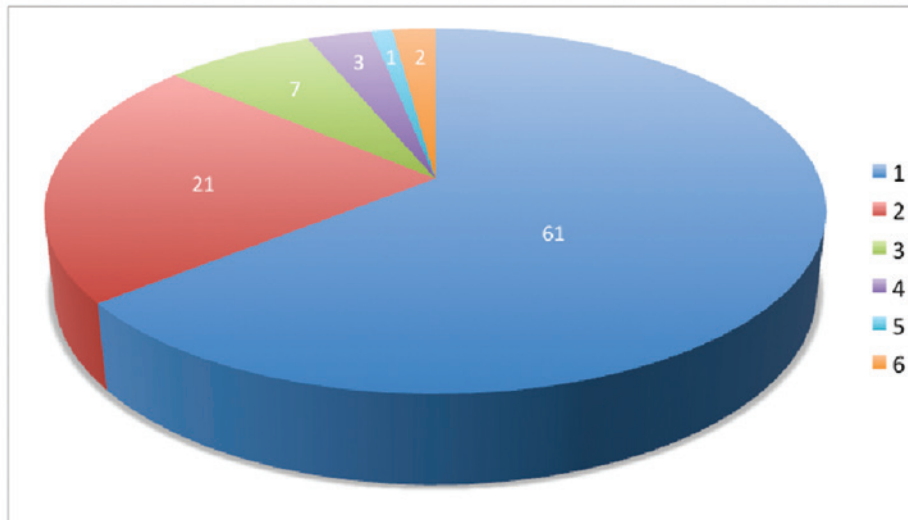


Figura 2. Número de saídas foraminais (1-6) em relação ao número de dentes (branco)

Tabela I. Número de saídas foraminais

Saídas foraminais (n°)	Porcentagem de dentes (%)
1	64,21
2	22,11
3	7,37
4	3,16
5	1,05
6	2,11
Total:	100

Discussão

O objetivo do tratamento endodôntico é promover a limpeza e a desinfecção do sistema de canais radiculares, associada a uma posterior obturação tridimensional desse sistema (15). Devido à complexa anatomia deste sistema, composto não apenas pelo canal principal, mas também por ramificações, reentrâncias e istmos, o preparo mecânico isoladamente não é capaz de realizar tal limpeza de maneira eficaz. Desta forma, substâncias químicas são utilizadas para realizar a limpeza e a desinfecção das áreas inacessíveis aos instrumentos (2, 4, 17).

Devido à complexa anatomia da região apical nos diferentes grupos dentários, DE DEUS (4) denomina esta área

como zona crítica apical. Crítica, já que a maioria das ramificações encontra-se nesta área e o instrumento endodôntico não é capaz de contatá-las de forma eficaz, dificultando a limpeza e posterior selamento hermético. Das ramificações encontradas no terço apical, as mais críticas são aquelas que comunicam o endodonto ao periodonto, pois desta forma podem disseminar a infecção do meio intrarradicular ao meio extrarradicular (4).

Em relação à morfologia apical, estudos têm mostrado que os canais tem forma oval ou irregular (14, 17) e por isso não são tocados durante a instrumentação do canal (5).

Diferentes estudos avaliaram a complexa anatomia dos pré-molares inferiores demonstrando a presença de um número variado de canais, com bifurcação nos diferentes terços da raiz e com configuração foraminal diversa (10, 11). Ao contrário dos estudos prévios, que avaliaram diferentes dentes aleatoriamente, com número de canais variados, no presente estudo apenas os dentes unirradulares foram avaliados.

As radiografias auxiliam na visualização da anatomia do canal, mas são limitadas porque fornecem imagens bidimensionais de um objeto tridimensional (3, 8). Desta forma, no presente estudo, os dentes foram radiografados no sentido mesio-distal e vestibulo-lingual para confirmar a presença de apenas um canal.

Estudos prévios avaliaram a anatomia interna dos diferentes grupos dentários por tomografia computadorizada cone beam (TCCB), destacando entre uma das vantagens desta técnica o fato de ser uma análise não destrutiva, visto que a amostra não passa por nenhum processo de recobrimento ou corte que inviabilizaria análises futuras neste mesmo elemento (13). No presente trabalho, a técnica de microscopia eletrônica de baixo vácuo (MEBV) foi utilizada. Assim como a TCCB, a MEBV é uma técnica não destrutiva, pois não requer nenhum preparo prévio da amostra. O dente é levado diretamente à análise. Além disso, para estudos detalhados, como, por exemplo, a anatomia apical interna e ramificações, o escaneamento pela TCCB é extremamente lento visto a qualidade necessária em relação à resolução da imagem. Já a MEBV, comparativamente, é bem mais rápida, mostrando resultados similares ou até mesmo superior, dependendo da resolução empregada na TCCB (13, 20).

Em relação aos resultados obtidos no presente estudo, a existência de uma saída foraminal única foi encontrada na maioria dos dentes, fato que corrobora com o estudo de ARORA & TEWARI (1). Houve uma frequência de 34,8% de forames acessórios no presente estudo, o que concorda com os achados de ARORA & TEWARI (1). Além disso, observou-se a presença espécimes com mais de cinco forames, o que corrobora com GUTIERREZ & AGUAYO (5) e ARORA & TEWARI (1).

Embora não tenha sido objetivo principal do presente estudo, foi possível observar que a configuração foraminal nos dentes avaliados é bastante variada, com forames de forma circular, oval, elíptica e ainda, em alguns casos, a presença de reabsorção. Tal fato deve ser levado em consideração durante o preparo, pois o instrumento não será capaz de contatar todas as paredes.

Conclusão

Com base nos resultados obtidos no presente trabalho, observa-se que pré-molares com canal único exibem uma complexa anatomia apical. Por isso, a limpeza e a obturação do sistema de canais radiculares devem ser realizadas de forma criteriosa, a fim de aumentar as chances de sucesso do tratamento endodôntico.

Referências ::

1. ARORA, S, TEWARI, S. The morphology of the apical foramen in posterior teeth in a North Indian population. *International Endodontic Journal* 2009;42:930-9.
2. BARATTO FILHO, F, ZAITTER, S, HARAGUSHIKU, GA, et al. Analysis of the internal anatomy of maxillary first molars by using different methods. *Journal of Endodontics*. 2009;35:337-42.
3. CHAPARRO, AJ, SEGURA, JJ, GUERRERO, E, et al. Number of roots and canals in maxillary first premolars: study of an Andalusian population. *Endodontics Dental Traumatology*.1999;2:65-7.
4. DE DEUS, QD. *Endodontia*. 5. ed. Medsi, 1992.
5. GUTIERREZ, JH, AGUAYO, P. *Oral Surgery Oral Medicine Oral Pathology Oral Radiology*. 1995; 79 (6): 769-77.
6. HASSANIEN, EE, HASHEM, A, CHALFIN, H. Histomorphometric study of the root apex of mandibular premolar teeth: an attempt to correlate working length measured with electronic and radiograph methods to various anatomic positions in the apical portion of the canal. *Journal of Endodontics*. 2008;34:408-12.
7. INGLE, JI, TAINTOR, JF. *Endodontics: modern endodontic therapy*. Philadelphia, PA: Lea & Febiger; 1985; 27-52.
8. KARTAL, N, OZCELIK, B, CIMILLI, H. Root canal morphology of maxillary premolars. *Journal of Endodontics* 1998;6:417-9.
9. MARROQUIN, BB, EL-SAYED, MA, WILERSHAUSEN-ZONNCHEN, B. Morphology of the physiological foramen. I. Maxillary and mandibular molars. *Journal of Endodontics* 2004; 30: 321-8.
10. MARTOS, J, LUBIAN, C, SILVEIRA, LFM, et al. Morphologic Analysis of the Root Apex in Human Teeth. *Journal of Endodontics* 2010;36: 664-6.
11. BAISDEN, MK, KULILD, JC, WELLER, RN. Root Canal Configuration of the Mandibular First Premolar. *Journal of Endodontics* 1992;18(10).
12. MORFIS, A, SYLARAS, SN, GEORGOPOULOU, M, et al. Study of the apices of human permanent teeth with the use of a scanning electron microscope. *Oral Surgery Oral Medicine Oral Pathology*. 1994;77:172-6.
13. LIU, L, DENG, MA. Micro-Computed Tomography Study of the Location and Curvature of the Lingual Canal in the Mandibular First Premolar with Two Canals Originating from a Single Canal. *Journal of Endodontics* 2012; 38:309-12.
14. OLSON, DG, ROBERTS, S, JOYCE, AP, et al. Unevenness of the apical constriction in human maxillary central incisors. *Journal of Endodontics* 2008;34:157-9.
15. SCHILDER, H. Cleaning and shaping the root canal. *Dental Clinics of North America* 1974;18(2):269-96.
16. SERT, S, BAYIRLI, GS. Evaluation of the root canal configurations of the mandibular and maxillary permanent teeth by gender in the Turkish population. *Journal of Endodontics* 2004;30:391-8.
17. SLOWEY, RR. Root canal anatomy: road map to successful endodontics. *Dental Clinics of North America*.1979.
18. TROPE, M, ELFENBEIN, L, TRONSTAD, L. Mandibular premolars with more than one root canal in different race groups. *Journal of Endodontics* 1986;12:343-5.
19. WEINE, FS, HAYAMI, S, HATA, G, et al. Canal configuration of the mesiobuccal root of the maxillary first molar of a Japanese sub-population. *International Endodontics Journal*. 1999;32:79-87.
20. WISEMAN, A, COX, TC, PARANJPE, A, et al. Efficacy of sonic and ultrasonic activation for removal of calcium hydroxide from mesial canals of mandibular molars: a microtomographic study. *Journal of Endodontics*. 2011; 37:235-8.

Recebido em: 11/07/2014 / Aprovado em: 14/08/2014

Maira do Prado

Cidade Universitária - Centro de Tecnologia – Bloco F, sala F-211 - Ilha do Fundão - Caixa Postal 68505

Rio de Janeiro/RJ, Brasil – CEP: 21941-972

E-mail: maira@metalmat.ufrj.br