

Imobilizações para dentes traumatizados: revisão da literatura

Splints for traumatized teeth: a review

José de Albuquerque Calasans-Maia

Professor Adjunto de Ortodontia da FO/UFF

Wantuil Rodrigues Araújo-Filho

Professor Adjunto de Endodontia da FO/UFF

Mônica Diuana Calasans-Maia

Professor Adjunto de Cirurgia Bucal da FO/UFF

Antônio Carlos de Oliveira Ruellas

Professor Adjunto de Ortodontia da FO/UFRJ

Resumo

De todas as lesões referentes ao ligamento periodontal, as avulsões são consideradas uma das mais complexas de serem tratadas, pois exigem do cirurgião-dentista atendimento emergencial. O prognóstico para estes dentes é muito mais influenciado pelas condições às quais foram submetidos antes do reimplante. Vários fatores são considerados no sentido de otimizar a reparação do ligamento periodontal e da polpa, e, entre eles, destacamos a imobilização. Nesta revisão da literatura, diferentes tipos de imobilizações serão descritos, incluindo indicações quanto ao tipo e ao tempo de imobilização e como esta pode influenciar na reparação do ligamento periodontal e na revascularização pulpar.

Palavras-chave: avulsão dentária; imobilização; tratamento.

Abstract

Among all the injuries involving the periodontal ligament, avulsions are considered the most complex ones in terms of treatment. The prognosis regarding the reimplantation of avulsed teeth is much more influenced by the previous conditions they had been submitted to. Several factors are considered to be favorable to the periodontal ligament repair and pulp recovery and one can name the splint. In this literature review, different types of tooth splints will be described, including indications for type and time of immobilization as well as how immobilization can influence the periodontal ligament and pulpal repair.

Keywords: tooth avulsion; immobilization; treatment.

Introdução

Durante o procedimento do reimplante, a proposta de realizar a imobilização deve-se ao fato de permitir a estabilidade durante os estágios iniciais de cicatrização do ligamento periodontal, onde o dente tem mais chances de ser perdido (2).

O método de imobilização utilizado para estabilização deve favorecer a reparação periodontal. Contudo, deve ser lembrado antes de se realizar a imobilização, que diferentes situações clínicas podem determinar diferentes tipos e tempos de imobilizações. Dentre elas, pode-se ressaltar os tipos rígida ou semirrígida, esta última também chamada de imobilização funcional, por permitir estímulos funcionais durante a mastigação, ou de imobilização fisiológica, por permitir os movimentos fisiológicos do dente no seu alvéolo (6).

Diferentes tipos e técnicas de imobilização têm sido descritos na literatura. O que vai definir a imobilização como sendo rígida ou semirrígida é o tipo de material utilizado e o tempo que ela ficará na boca do paciente. Isso será determinado pela presença ou não de fratura óssea (2). O maior tempo de utilização da imobilização poderá permitir efeitos adversos, como a anquilose e a reabsorção por substituição (6).

Atualmente considera-se que a imobilização deve ser passiva e flexível para permitir os movimentos dentários fisiológicos. Normalmente, o ligamento periodontal alcança a quase totalidade de sua resistência normal de 7 a 14 dias após o trauma (2). Portanto, nos casos de avulsão sem fratura alveolar, a estabilização deve ser também de 1 a 2 semanas (2, 6, 22). Além disso, todas as técnicas devem ser de fácil execução, tanto para colocação quanto para remoção (22).

A imobilização ideal deve permitir ao paciente excelente higienização durante o uso, ser confortável e não dificultar a fonação e a alimentação (12).

Este trabalho tem por objetivo descrever os diferentes tipos de imobilizações utilizadas em dentes reimplantados, assim como suas vantagens e desvantagens quanto à reparação do ligamento periodontal.

Revisão da Literatura

ANDREASEN (5), estudando o efeito da imobilização dentária sobre a recuperação periodontal após reimplante de incisivos de macacos, verificou, através de avaliação histológica, que

a imobilização não melhorou a recuperação periodontal após o reimplante, mas resultou no aumento da reabsorção por substituição, no grupo de dentes reimplantados com período de tempo curto fora do alvéolo. Esse dado indica que o estímulo funcional pode prevenir ou eliminar a anquilose dento-alveolar. Isto pode ser explicado pelo fato de que o estímulo funcional pode diminuir a osteogênese e aumentar a recuperação fibrosa, um fenômeno conhecido por ocorrer em imobilizações inadequadas de fraturas ósseas.

Esse mesmo autor, analisando a estabilidade dentária, após o reimplante, concluiu que os dentes imobilizados, por apenas uma semana, tendem a alcançar valores normais com três semanas após o reimplante. Isto indica rápido reparo periodontal. A manutenção deste tratamento por longos períodos (8 a 12 semanas) parece ser desnecessária, assim como também induz a reabsorção por substituição (4).

O estímulo mastigatório mostrou-se efetivo na redução da extensão da anquilose. Dentes de macacos foram extraídos, mantidos secos por uma hora, tratados endodonticamente e reimplantados. Os animais foram posteriormente submetidos à dieta líquida e sólida. Dos animais submetidos à dieta sólida, obteve-se, significativamente, menos anquilose e aumento na incidência de ligamento periodontal normal quando comparada com os animais da dieta líquida (1).

Alguns autores observaram que a imobilização rígida tem efeito negativo na revascularização pulpar e na cicatrização periodontal em autotransplantes realizados em macacos (16). Ou-

tros acreditam que este efeito negativo pode estar associado ao fato de que a neoformação vascular do tecido pulpar, durante o período de revascularização, é aumentado por pequenos movimentos funcionais. Além disso, estes pequenos movimentos durante o período de cicatrização podem também prevenir, ou até eliminar, áreas de anquilose (1).

A decisão para a imobilização está baseada na presença ou ausência de mobilidade. Quando o dente é reposicionado e permanece de maneira estável no alvéolo aceita-se a não imobilização; do contrário, este procedimento auxiliará o reparo periodontal. O tempo recomendado é de 7 a 14 dias. Aparentemente, um período maior tende a aumentar a incidência e a quantidade de reabsorção externa. Os autores preconizam a técnica que utiliza o condicionamento ácido do esmalte e fio de nylon de pesca (9).

O papel da imobilização rígida e semirrígida no tratamento de dentes reimplantados tem sido estudado, concluindo-se que o mínimo de imobilização permite o movimento fisiológico do dente, o qual resulta em baixa incidência de anquilose. A fixação rígida produz alto nível de formação óssea através do espaço periodontal, propiciando a anquilose e reabsorção por substituição (3, 5).

Vários autores sugerem que a imobilização ideal deve permanecer por 7 a 10 dias, após o reimplante dentário (2, 3, 5, 6, 7, 12, 14, 16, 18, 21, 22).

OIKARINEM (18) preconizou o uso de fixação funcional para dentes avulsionados, por permitir discretos movimentos verticais dos dentes. O estímulo mastigatório precoce previne e remove pequenas áreas de reabsorção por substituição. Através do es-

tímulo funcional, ocorre rápida proliferação de vasos sanguíneos e fibroblastos no ligamento periodontal.

ANDREASEN (2) afirma que o período de imobilização pequeno deve ser utilizado com o intuito de permitir a cicatrização inicial do ligamento periodontal e, ao mesmo tempo, prevenir que áreas de anquilose progridam e se tornem permanentes. Nos casos que apresentam extensa lesão óssea, o período de fixação deve ser em torno de 3 a 4 semanas ou mais, se necessário. Este tempo também deve ser mantido para os casos onde o ligamento periodontal tenha sido removido e a superfície radicular quimicamente tratada, podendo ser estendido até 6 semanas de fixação.

Os fatores que podem estar relacionados à cicatrização periodontal foram analisados em estudo com 400 incisivos avulsionados e reimplantados. Os resultados mostraram que o tipo de imobilização não foi significativo na reparação do ligamento periodontal. Porém, períodos de imobilização por 6 semanas ou mais resultaram em baixa frequência de cicatrização periodontal, ou seja, o grupo que permaneceu com a imobilização por até 20 dias apresentou reparação periodontal (27%), enquanto o grupo que permaneceu com a imobilização por mais de 41 dias apresentou menos reparação periodontal (17%) (7).

Outro estudo avaliou 103 imobilizações antes e após a remoção das mesmas realizadas com resina composta e fio de aço ortodôntico, através do periotest, com a intenção de avaliar o movimento lateral dos dentes estabilizados através desta técnica. Os autores concluíram que o efei-

to da imobilização não excedeu a fixação normal do dente, que não há benefícios em ancorar mais do que um dente de cada lado e que a fixação unilateral ou a ausência de dente adjacente reduziu o efeito da imobilização (11).

O *titanium trauma splint* (TTS) foi testado e comparado com outros tipos de imobilizações mais frequentemente utilizados no tratamento do reimplante dentário. Concluiu-se que todas as técnicas utilizadas mantiveram os dentes em suas posições originais, permitindo estabilizar adequadamente, bem como possibilitar movimentos fisiológicos durante todo o período de tratamento. Quanto ao desconforto, o TTS e a imobilização com fio de nylon e resina composta mostraram-se mais toleráveis para os pacientes, provocando o mínimo de irritação da mucosa labial (12).

Além de permitir o movimento fisiológico do dente dentro do alvéolo, durante o período de cicatrização periodontal, a imobilização deve ser adaptada ao dente passivamente, não devendo dificultar a higiene daquela região e nem pressionar a gengiva. Quanto ao período de imobilização, preconiza-se 7 a 10 dias como sendo suficientes para haver suporte periodontal e, conseqüentemente, manter o dente em posição. Em situações clínicas onde a avulsão ocorreu associada a fraturas alveolares, o período de imobilização deverá ser de 4 a 8 semanas (21).

O uso de imobilização removível, para crianças, feita de poliacrilato e poliacrílico, foi sugerido para o tratamento de concussão, luxação e fratura radicular em dentes permanentes anteriores. Estes aparelhos teri-

am como principal finalidade aliviar o trauma oclusal devido à maloclusão comumente encontrada em crianças (20).

Em estudo recente, foi utilizado o *Ribbon®* (Ribbon Inc., Seattle, Wash.), trata-se de uma fibra de polietileno com módulo e peso molecular alto. É usado em Dentística para várias indicações e verificou-se ser efetivo para imobilização de dentes que sofreram traumatismo (23).

Tipos de Imobilizações

Ao longo dos últimos anos, diferentes tipos de imobilizações foram relatadas na literatura (Tabela I). Elas podem ser divididas em rígidas e semirrígidas. As mais comumente utilizadas são: compósito, barra de Erich, fio de sutura e compósito, fio de aço e compósito, fio de nylon e compósito, *bráquetes* ortodônticos e a imobilização para trauma em titânio (TTS). A seguir a descrição destas técnicas será relatada.

Compósito

É realizada somente com compósito e condicionamento ácido do esmalte dentário. Deve ser instalada na porção incisal da face vestibular do dente reimplantado e dos dentes adjacentes, procurando evitar as superfícies proximais dos dentes. Este procedimento é de rápida execução, possibilita adequada higienização durante o período de imobilização e é de fácil remoção (2).

Barra de Erich

Dispositivo utilizado em Cirurgia Buco-maxilo-facial para fixação de fraturas de maxila e mandíbula. Facilmente encontrada em serviço público, porém não deve ser utilizada para o tratamento do reimplante dental.

Este dispositivo traz desvantagens para os tecidos moles e para o ligamento periodontal, necessita de maior tempo para instalação e de profissional habilitado, além de dificultar a higienização do local (Figura 1B).

Fio de Sutura e Compósito

Após o reimplante de dentes com rizogênese incompleta e também ainda não totalmente erupcionados, a imobilização com fio de sutura pode ser indicada. Através do condicionamento ácido do esmalte, cola-se o fio de sutura sobre a superfície do dente reimplantado e dos dentes adjacentes disponíveis com compósito, podendo a sutura também envolver a gengiva inserida para aumentar a estabilidade do dente reimplantado (2).

Fio de Aço e Compósito

O fio ortodôntico de aço inoxidável (que pode variar em diferentes tipos e espessuras) é adaptado passivamente à curvatura dos incisivos com auxílio do alicate ortodôntico. Após este procedimento, faz-se o condicionamento ácido do esmalte dos dentes envolvidos no tratamento e o fio adaptado previamente na boca é colado com compósito (2,12). Este tipo de imobilização também possibilita boa higiene bucal (Figura 1A, arcada inferior).

Fio de Nylon e Compósito

Este tipo de imobilização foi idealizado inicialmente por OIKARINEM *et al.* (18). Um fio de nylon de pescaria, de 0.9 ou 1 mm de diâmetro, é utilizado para estabilizar o dente reimplantado.

Nesta técnica, o condicionamento ácido do esmalte é realizado, o fio de nylon é posicionado sobre a superfície do esmalte e colado com compósito dente a dente. Este tipo de imobilização permite o estímulo funcional mastigatório e é também chamada de fisiológica ou funcional (Figura 1A, arcada superior).

Bráquetes Ortodônticos

Através desta técnica, os *bráquetes* ortodônticos são colados aos dentes adjacentes ao dente reimplantado pela técnica tradicional de condicionamento ácido do esmalte e compósito. Após finalizar este procedimento, o dente reimplantado e com o *bracket* colado é mantido em sua posição original através de pressão digital. Neste momento, um fio de aço, previamente adaptado com alicate ortodôntico, é inserido nos *bráquetes* e amarrado. Este tipo de imobilização pode causar algum desconforto (12) e irritação a mucosa labial, que geralmente está edemaciada em decorrência da ação da força traumática. Possibilita excelente higienização, porém necessita de profissional qualificado para a sua execução (Figura 1C).

Imobilização para Trauma em Titânio (TTS)

Este novo dispositivo foi idealizado recentemente por FILIPPI *et al.* (12). Este tipo de imobilização é também colada nos dentes adjacentes e no dente reimplantado, através da técnica de condicionamento ácido do esmalte e compósito. Este dispositivo em titânio apresenta áreas de fenestração onde é aplicado o compósito, fixando então o dente reimplantado. Através de pesquisa realizada com pacientes portadores de diferentes tipos de imobilizações para dentes traumatizados, concluiu-se que, no quesito conforto, este dispositivo foi o mais tolerado pelos pacientes durante o uso da imobilização. Além disso, foi também considerada como imobilização funcional (Figura 1D).

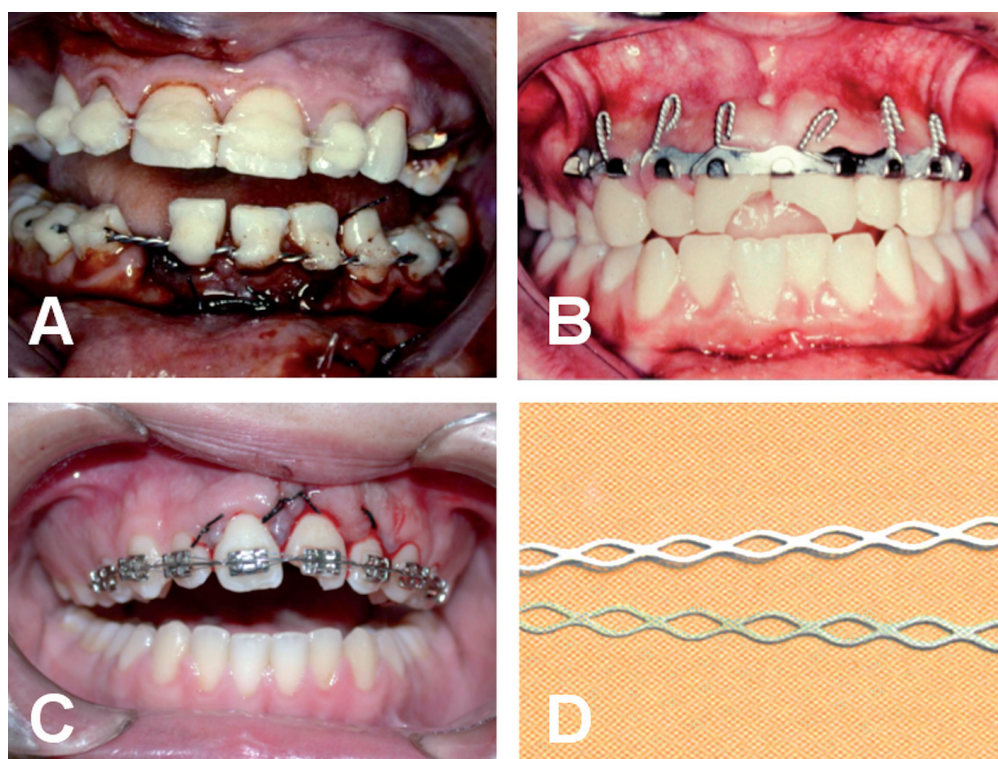


Figura 1. Fotografias de diferentes tipos de imobilizações. Em A, na arcada superior fio de nylon e compósito, na arcada inferior, fio de aço e compósito. Em B, barra de Erich. Em C, bráquetes ortodônticos. Em D, *splint* em titânio para imobilização de trauma (TTS)

Ribbond®

O uso do *Ribbond®* é sugerido por ser um método fácil e adequado para estabilização e fixação dos dentes e, portanto, pode ser usado no tratamento de injúrias dentárias (23).

Tabela I. Tipos de imobilizações, suas vantagens e desvantagens

Imobilização	Autor	Tipo	Vantagens	Desvantagens
Compósito	ANDREASEN (1972)	Semirrígida	*Rápida instalação e remoção *Conforto	*Acúmulo de placa bacteriana
Barra de Erich	---	Rígida	*Custo reduzido	*Maior tempo de instalação *Dificulta a higiene *Agrida os tecidos moles *Desconforto
Fio de sutura e compósito	ANDREASEN (1972)	Semirrígida	*Rápida instalação e remoção	*Acúmulo de placa bacteriana *Estabilidade deficiente
Fio de aço e compósito	ANDREASEN (1972)	Rígida ou semirrígida (depende da espessura do fio)	*Conforto	*Acúmulo de placa bacteriana
Fio de nylon e compósito	OIKARINEM (1988)	Semirrígida	*Rápida instalação e remoção	*Acúmulo de placa bacteriana
Bracket ortodôntico	---	Rígida ou semirrígida (depende da espessura do fio)	*Boa higiene	*Desconforto inicial devido ao edema
TTS	FILLIPPI, VON ARX, LUSSI (2001)	Semirrígida	*Boa higiene *Conforto	*Custo elevado
<i>Ribbond®</i>	YILDIRM <i>et al.</i> (2006)	Semirrígida	*Boa higiene *Conforto	*Acúmulo de placa bacteriana

Discussão

Dentes deslocados ou avulsionados traumáticamente, em geral, necessitam de imobilização para estabilização, após o reposicionamento ou reimplante (12). O curso da cicatrização do ligamento periodontal determinará o resultado do tratamento destes dentes traumatizados (22). Atualmente considera-se a imobilização semirrígida de dentes traumatizados como sendo o tratamento padrão (21). Para a maioria dos casos de reimplante, a imobilização semirrígida, pelo período de 1 a 2 semanas, é considerada a melhor opção por vários aspectos, além de permitir também ampla estabilização para a cicatrização periodontal (7, 13, 15). Estudos realizados em macacos mostraram que as imobilizações rígidas ou as imobilizações por tempo prolongado causavam complicações na cicatrização periodontal, como anquilose dentária ou reabsorção radicular externa (reabsorção substitutiva). Portanto, manter certo nível de mobilidade nos dentes imobilizados é benéfico para a cicatrização periodontal do dente traumatizado (17, 19, 22).

Os efeitos biológicos da imobilização sobre o ligamento periodontal são conhecidos através de estudos em animais, onde, comprovadamente, o curto período de tempo da imobilização (1 semana), ocorreu anquilose dentária transitória e nos dentes com período longo de imobilização (4 semanas), a anquilose foi permanente. Ao mesmo tempo, o dente reimplantado e não imobilizado fica sujeito a diferentes forças mastigatórias, que também podem influenciar na anquilose (11).

Apesar de comprovado o valor da imobilização funcional, é importante lembrar que dentes reimplantados, com severo grau de lesão ao ligamento periodontal associados a fraturas ósseas, necessitarão não só de mais tempo de tratamento como também de mais estabilidade, podendo nestes casos lançar mão da imobilização rígida (6). Por todos estes motivos, as imobilizações devem ser além de funcionais e confortáveis, permitir fácil higienização, estética favorável, boa fonação e alimentação, tornando o retorno do paciente ao convívio social e profissional o mais breve e tranquilo possível (12, 22).


Os dentes avulsionados e reimplantados que, no momento do trauma, estão com rizogênese completa, apresentam necrose pulpar, necessitando de acesso ao canal radicular para iniciar o tratamento endodôntico entre 7 a 10 dias após o reimplante (2, 6). Geralmente, o paciente inicia este tratamento ainda com os dentes imobilizados, por isso torna-se de grande importância que a imobilização não dificulte ou interfira no acesso ao canal radicular, assim como possibilite a realização do teste de vitalidade (12, 22).

FILIPPI, VON ARX, LUSSI (12), após realizarem comparação de satisfação do paciente quanto ao uso de diferentes tipos de imobilizações, concluíram que os bráquetes ortodônticos apresentaram desconforto e irritação aos tecidos moles devido ao edema causado pelo trauma, quando comparadas às outras imobilizações como TTS e fio de aço ortodôntico colado com resina composta, que se mostraram mais toleráveis. A imobilização com resina composta acumulou mais placa bacteriana e, conseqüentemente, causou maior irritação

nas margens gengivais. Todas as quatro técnicas testadas foram eficientes quanto à estabilização do dente traumatizado na sua posição original, permitiram adequada estabilização com discretos movimentos fisiológicos durante todo o período de imobilização (12, 22).

O sucesso de um tratamento baseia-se, principalmente, no correto diagnóstico para que se possa formular a melhor opção de planejamento para o paciente e o controle dos efeitos colaterais que qualquer tratamento nestas condições possa determinar.

Conclusão

Após revista da literatura sobre os tipos e indicações de imobilizações para dentes reimplantados, conclui-se que a imobilização ideal deve apresentar os seguintes requisitos: ser de fácil execução tanto para colocação quanto para remoção; manter adequada estabilização por todo o período de imobilização; não causar trauma adicional ao dente imobilizado; permitir o movimento fisiológico do dente; não interferir com a oclusão; ser de fácil higienização; não agredir os tecidos moles; ser esteticamente aceitável, possibilitar a realização de teste de sensibilidade e acesso endodôntico. 

Referências Bibliográficas

1. ANDERSSON, L., LINDEKOG, S., BLOMLÖF, L. et al. Effect of mastigatory stimulation on dentoalveolar ankylosis after experimental tooth replantation. *Endod Dent Traumatol*, v. 1, n. 1, p. 13-6, Feb., 1985.
2. ANDREASEN, J. O. Atlas of replantation and transplantation of teeth. Philadelphia: W. B. Saunders, 1992.
3. ANDREASEN, J. O. Lesiones traumáticas de los dientes. Barcelona: Labor, 1984.
4. ANDREASEN, J. O. Peridontal healing alter replantation of traumatically avulsed human teeth. Assessment by mobility testing and radiography. *Acta Odontol Scand*, v. 33, n. 8, p. 325-35, Aug., 1975.
5. ANDREASEN, J. O. The effect of splinting upon periodontal healing after replantation of permanent incisors in monkeys. *Acta Odontol Scand*, v. 33, n. 6, p. 313-23, Jun., 1975.
6. ANDREASEN, J. O., ANDREASEN, F. M. Textbook and color Atlas of traumatic injuries to the teeth. Copenhagen: Munksgaard, 1994.
7. ANDREASEN, J. O., BORUM, M. K., JACOBSEN, H. L. et al. Replantation of 400 avulsed permanent incisors. 4. Factors related to periodontal ligament healing. *Endod Dent Traumatol*, v. 11, n. 2, Apr., 1995.
8. ANDREASEN, M., MACKIE, I., WORTHINGTON, H. The periost in traumatology. Part I. Does it have the properties necessary for use as a clinical device and can the measurements be interpreted? *Dent Traumatol*, v. 19, n. 4, p. 214-7, Aug., 2003.
9. ANTRIN, D. D., BAKLAND, D. K., PARKER, M. W. Treatment of endodontic urgent care cases. *Dent Clin North Am*, v. 30, n. 3, p. 49-572, Jun., 1986.
10. BERUDE, J. A., HICKS, M. L., SAUBER, J. J. et al. Resorption after physiological and rigid splinting of replanted permanent incisors in monkeys. *J Endod*, v. 14, n. 12, p. 592-600, Dec., 1971.
11. EBELESEDER, K. A., GLOCKNER, K., PERTL, C. et al. Splints made of wire and composite: an investigation of lateral tooth mobility in vivo. *Endod Dent Traumatol*, v. 11, n. 6, p. 288-93, Dec., 1995.
12. FILIPPI, A., VON ARX, T., LUSSI, A. Comfort and discomfort of dental trauma splints – a comparison of a new device (TTS) with three commonly used splinting techniques. *Dent Traumatol*, v. 18, n. 5, p. 275-80, Oct., 2002.
13. FINUCANE, D., KINIRONS, M. J. External inflammatory and replacement resorption of luxated and avulsed replanted permanent incisors: a review and case presentation. *Dent Traumatol*. v. 19, n. 3, p. 170-4, Jun., 2003.
14. KEHOL, J. C. Splinting and replantation after traumatic avulsion. *J Am Dent Assoc*, v. 112, n. 2, p. 224-30, Feb., 1986
15. KINIRONS, M. J., BOYD, D. M., GREGG, T. A. Inflammatory and replacement resorption in replanted permanent incisors teeth: a study of the characteristics of 84 teeth. *Endod Dent Traumatol*, v. 15, p. 269-72, 1988.
16. KRISTERSON, L., ANDREASEN, J. O. The effect of splinting upon periodontal and pulpal healing after auto transplantation of mature and immature permanent incisors in monkeys. *Int J Oral Surg*, v.12, p. 239-49, 1983.
17. OIKARINEN, K. S. Comparison of the flexibility of various splinting methods for tooth fixation. *Int J Oral Maxillofac Surg*, v. 17, p. 125-7, 1988.
18. OIKARINEN, K. S. Functional fixation for traumatically luxated teeth. *Endod Dent Traumatol*, v. 3, n. 5, p. 224-8, Oct./Nov., 1987.
19. OIKARINEN, K. S., ANDREASEN, J. O., ANDREASEN, F. M. Rigidity of various fixation methods used as dental splints. *Endod Dent Traumatol*, v. 8, p. 113-9, 1992.
20. QIN, M., GE, L., BAI, H. Use of removable splint in the treatment of subluxated, luxated and root fracture anterior permanent teeth in children. *Dent Traumatol*, v.18, n.2, p. 81-5, Apr., 2002.
21. TROPE, M. Clinical management of the avulsed tooth: Present strategies and future directions. *Dent Traumatol*, v. 18, p. 1-11, Feb., 2002.
22. VON ARX, T., FILIPPI, A., BUSER, D. Splinting of traumatized teeth with a new device: TTS (titanium trauma splint). *Dent Traumatol*, v. 17, n. 4, p. 180-4, Aug., 2001.
23. YILDIRIM, OZ. G., ATAOGU, H., KIR, N., KARAMAN, AI. Na alternative method for splinting of traumatized teeth: case reports. *Dent Traumatol*, v. 22, n. 6, p. 345-9, Dec., 2006.

Recebido em: 07/07/2009
Aprovado em: 30/07/2009

José Calasans-Maia
Praia do Flamengo, 66, Torre B, sala 319 - Flamengo
Rio de Janeiro/RJ, Brasil - CEP: 22210-003
E-mail: josecalasans@vm.uff.com.br