

Distúrbios neurosensoriais associados ao nervo alveolar inferior após a osteotomia vertical intraoral dos ramos mandibulares

Neurosensory disturbances of the inferior alveolar nerve after intraoral vertical ramus osteotomy

Francisco Paulo Araújo Maia

Residente do Programa de Cirurgia e Traumatologia Bucomaxilofacial da Universidade Federal da Paraíba (UFPB)

José Wilson Noleto

Professor Adjunto
Coordenador da Área de Cirurgia e Traumatologia Bucomaxilofacial e da Disciplina de Terapêutica e Anestesiologia do Curso de Odontologia da Universidade Federal de Campina Grande (UFCG)

Marcos Antônio Farias de Paiva

Coordenador do Programa de Cirurgia e Traumatologia Bucomaxilofacial da UFPB
Professor Adjunto da Disciplina de Cirurgia I do Curso de Odontologia da UFPB

Julierme Ferreira Rocha

Professor Assistente da Área de Cirurgia e Traumatologia Bucomaxilofacial e Anatomia do Curso de Odontologia da UFCG

Olavo Souto Montenegro

Professor Titular e Coordenador da Disciplina de Cirurgia I do Curso de Odontologia da UFPB

RESUMO

O objetivo deste estudo foi avaliar os índices de lesão ao nervo alveolar inferior (NAI), após a realização da osteotomia vertical intraoral dos ramos mandibulares (OVIRM) para correção do prognatismo mandibular, comparando-os com os relatos da literatura. A amostra foi composta de dez pacientes, escolhidos aleatoriamente, submetidos à OVIRM, associada ou não à osteotomia da maxila. Não houve casos de danos ao NAI na amostra após um ano de acompanhamento. A OVIRM demonstrou ser uma técnica cirúrgica segura e previsível em relação ao NAI, desde que suas peculiaridades sejam respeitadas.

Palavras-chave: osteotomia vertical intraoral dos ramos mandibulares; cirurgia ortognática; complicações.

ABSTRACT

The aim of this study was to evaluate the impairment in the inferior alveolar nerve (IAN) after performing the intraoral vertical ramus osteotomy (IVRO) for the correction of mandibular prognathism, and compare with the literature reports. The sample was composed of ten patients, randomly chosen, undergoing OVIR, associated or not to the maxillary osteotomy. There were no cases of impairment to the IAN after one year of follow-up. The OVIR proved to be a safe and predictable surgical technique as long as its peculiarities are respected.

Keywords: intraoral vertical ramus osteotomy; orthognathic surgery; complications.

Introdução

As deformidades dentofaciais e craniofaciais têm sido corrigidas por meio da cirurgia ortognática desde o início do século XIX (1). Porém, a partir da década de 80, observou-se uma maior preocupação na obtenção de resultados funcionais e estáveis e de procedimentos mais seguros e previsíveis.

A osteotomia vertical intraoral dos ramos mandibulares (OVIRM) foi inicialmente descrita por CALDWELL & LETTERMANN, em 1954 (4), a qual foi originalmente realizada por meio de acesso extraoral. Apesar do seu amplo emprego, o inconveniente de uma cicatriz extraoral e a possibilidade de lesão ao nervo facial levou WINSTANLEY (22) a modificar a técnica em 1968, adotando o acesso intraoral, com a osteotomia sendo realizada pela face lateral do ramo mandibular. Desde então, a OVIRM ganhou popularidade entre os cirurgiões.

Por se tratar de um procedimento simples, seguro, de maior rapidez e bastante estável, a OVIRM tem se tornado uma técnica bastante utilizada para recuos mandibulares nos últimos anos, permitindo movimentos de até 10 mm, podendo também ser adotada em casos de assimetrias faciais em que há a necessidade de diminuição da altura facial posterior. Pelo fato de permitir um reposicionamento passivo dos côndilos mandibulares no interior das cavidades articulares, esta técnica também tem sido utilizada no tratamento das disfunções das articulações temporomandibulares (ATMs) em pacientes que não apresentam deformidade dentofacial (6, 13, 15).

A OVIRM consiste no seccionamento do ramo mandibular no sentido vertical, posteriormente ao forame mandibular, indo da incisura mandibular até a borda inferior da mandíbula. Esta osteotomia é realizada em torno de 7 mm à frente da borda posterior da mandíbula (Figuras 1A e 1B). O segmento distal, o qual contém a maior parte do ramo mandibular e os dentes, é então recuado até a obtenção da oclusão dentária planejada. O segmento proximal, o qual contém o côndilo é manipulado para sobrepor-se lateralmente ao segmento distal. Como nesta técnica não se utiliza fixação interna rígida por meio de parafusos e miniplacas, a imobilização (bloqueio) maxilo-mandibular rígida é necessária, sendo mantido por cerca de três semanas para que haja a consolidação óssea. Como os segmentos proximais não são fixados, há uma tendência à acomodação passiva dos côndilos mandibulares dentro das fossas articulares (6, 11, 13).

A realização da OVIRM se tornou um procedimento cada vez mais seguro e rápido devido ao emprego de serras oscilatórias anguladas e pelo desenvolvimento de afastadores específicos (LaVasseur-Merril e Bauer) (5, 8), os quais propiciam uma melhor visualização do campo cirúrgico, além de manter a osteotomia a uma distância segura da entrada do forame mandibular (Figuras 2A e 2B). Entretanto, a literatura ainda relata casos de danos ao nervo alveolar inferior (NAI) (1, 7, 16). RITTO *et al.* (18) sugerem que o uso de um espelho odontológico auxilia na localização da OVIRM em relação à



borda posterior da mandíbula, garantindo, desta forma, que a osteotomia fique a, aproximadamente, 7 mm desta última. Este artifício contribui também para diminuir as chances de lesão ao NAI.

O objetivo deste estudo foi avaliar os índices de lesão ao nervo alveolar inferior (NAI) após a realização da (OVIRM) para correção do prognatismo mandibular, usando o espelho odontológico como meio auxiliar na localização da osteotomia no período transoperatório.

Material e Método

Foram selecionados e avaliados aleatoriamente 10 pacientes portadores de prognatismo mandibular, submetidos a recuo da mandíbula por meio da OVIRM, associado ou não à osteotomia maxilar do tipo Le Fort I. Os pacientes tinham entre 18 e 35 anos de idade, com média de 24 anos, na época do procedimento, sendo 2 do gênero feminino e 8 do masculino. Apenas 1 paciente foi submetido à OVIRM isolada e 9 à OVIRM associada à osteotomia maxilar do tipo Le Fort I. Nenhum dos pacientes da amostra foi submetido à mentoplastia. Todos os pacientes foram preparados ortodonticamente para a cirurgia.

Os indivíduos considerados prognatas tinham a maxila bem posicionada, com o ângulo ANB menor do que zero grau, segundo a análise de Steiner, e a relação de Wits negativa (6, 13, 15). Foram excluídos os pacientes sindrômicos ou com más formações craniomaxilofaciais, neoplasias, doenças ósseas metabólicas e distúrbios endócrinos.

Os casos que envolveram osteotomias combinadas de maxila e mandíbula foram montados em articulador semiajustável (Whip-Mix – Gnatus). Já o caso de osteotomia mandibular isolada foi montado em articulador não anatômico (Ortoflex – Gnatus). A técnica cirúrgica empregada está descrita nos relatos de BELL et al. (3, 8, 11). Nos casos onde a maxila foi operada concomitantemente, esta foi estabilizada primeiro por meio de fixação interna rígida, e, em seguida, a OVIRM foi realizada, posicionando-se o segmento proximal lateralmente ao medial. Durante o período transoperatório o espelho odontológico foi utilizado como recurso para visualização da osteotomia em relação à borda posterior do ramo mandibular (Figuras 3A e 3B). Os pacientes foram mantidos sob IMM rígido por um período que variou de 3 a 4 semanas. Radiografias foram realizadas na primeira semana de pós-operatório, 3, 6 e 12 meses após a cirurgia.

O teste para verificação da integridade do nervo alveolar inferior foi baseado na sensibilidade térmica (frio e calor) e tátil na região do lábio inferior antes da cirurgia, 3, 6 e 12 meses após a realização das osteotomias mandibulares.

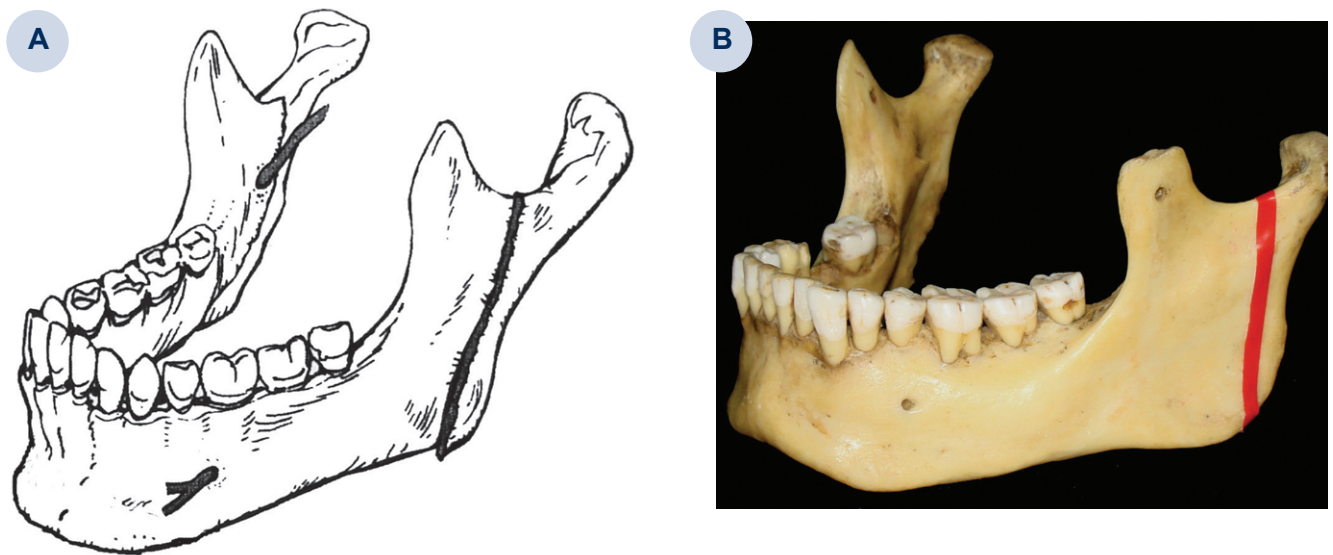


Figura 1A. Osteotomia Vertical dos ramos mandibulares direito (vista medial) e esquerdo (vista lateral). Modificado de WESTWRMAK et al. (22); 1B. Foto evidenciando a marcação da Osteotomia Vertical no ramo esquerdo de uma mandíbula seca (vista lateral)

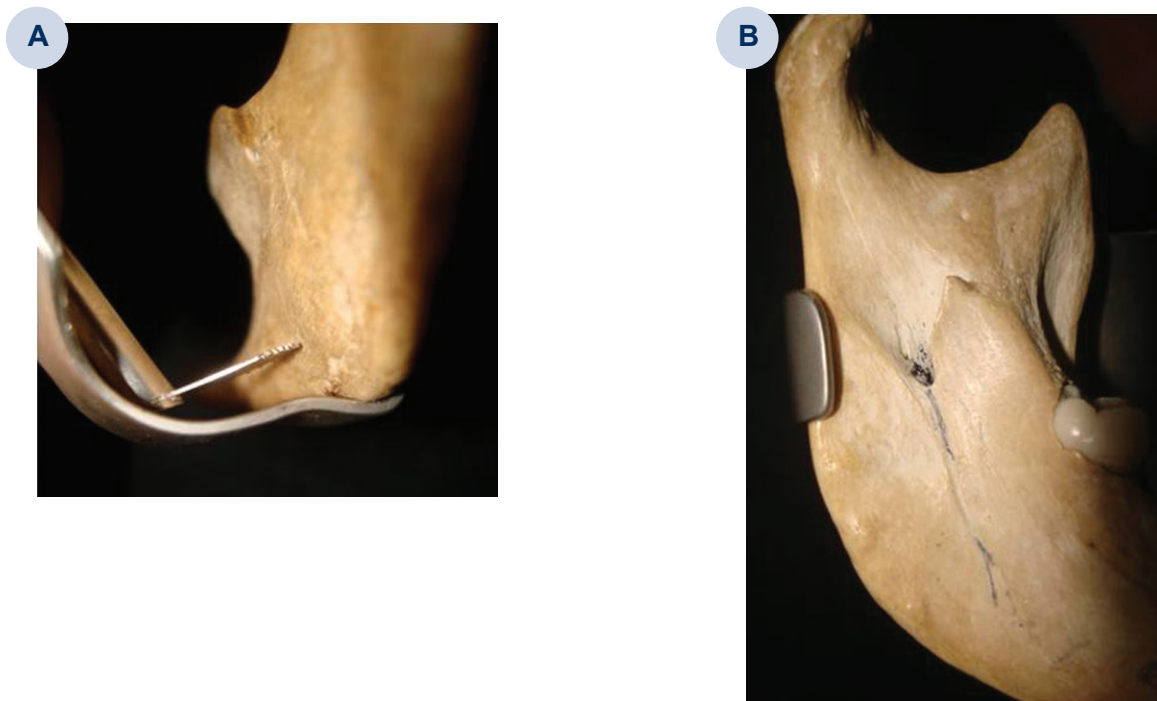


Figura 2A. Foto de uma mandíbula seca demonstrando o posicionamento da serra oscilatória em relação ao afastador de La Vasseur-Merril. Notar a distância da região posterior do ramo (vista lateral do ramo mandibular); 2B. Foto de uma mandíbula seca demonstrando o posicionamento do afastador de La Vasseur-Merril na região posterior do ramo mandibular. Notar a distância segura em relação ao forame mandibular (vista medial do ramo mandibular)

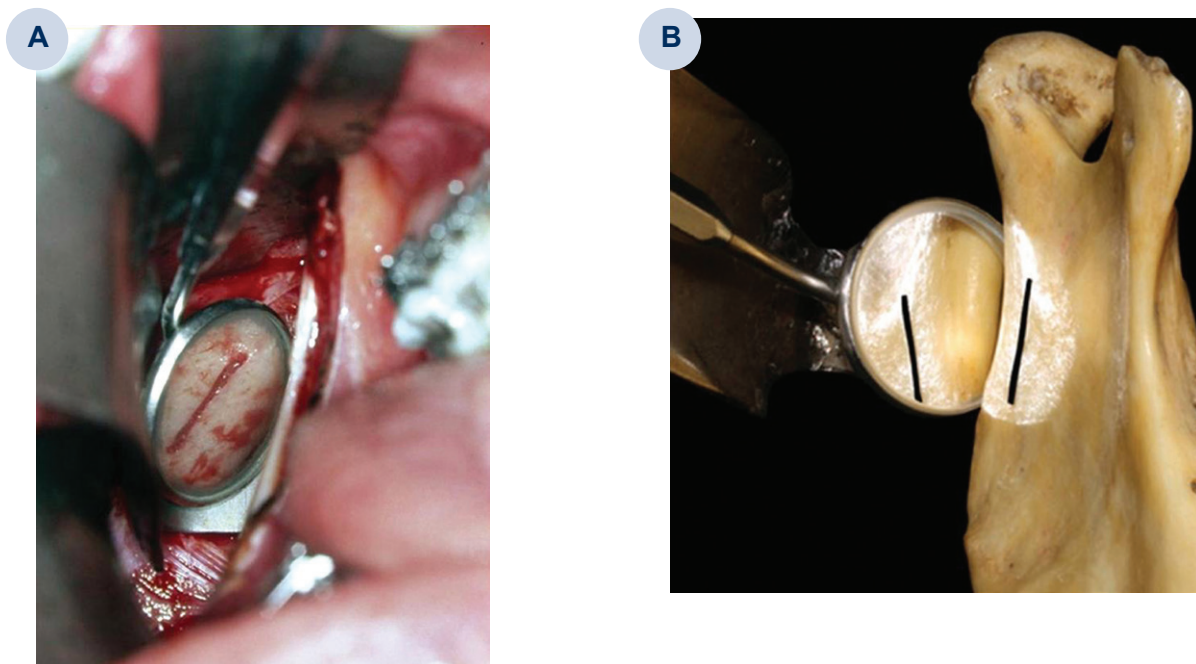


Figura 3A. Foto transoperatória evidenciando o auxílio do espelho odontológico na verificação da marcação da OVIRM no ramo mandibular do lado direito; 3B. Foto de uma mandíbula seca evidenciando o auxílio do espelho odontológico na verificação da marcação da OVIRM no ramo mandibular do lado direito Modificado de RITTO et al. (18)

Resultados

Nenhum dos pacientes avaliados na amostra apresentou parestesia relacionada ao NAI após a realização dos testes térmico e tátil aproximadamente 12 meses após a realização da cirurgia. (Tabela I).

Tabela I. Resultados 6 meses após a cirurgia

Paciente	Idade e Gênero	Cirurgia	Lesão ao NAI	Comentários
1	18 anos / Masculino	OVIRM / OMax	Não	-----
2	31 anos / Masculino	OVIRM / OMax	Não	-----
3	24 anos / Masculino	OVIRM / OMax	Não	-----
4	19 anos / Feminino	OVIRM / OMax	Não	-----
5	23 anos / Masculino	OVIRM / OMax	Não	-----
6	19 anos / Feminino	OVIRM / OMax	Não	Evoluiu com hipoestesia, que mostrou resolução do quadro no 3º mês após a cirurgia.
7	29 anos / Masculino	OVIRM / OMax	Não	-----
8	19 anos / Masculino	OVIRM / OMax	Não	Evoluiu com hipoestesia, que mostrou resolução do quadro no 4º mês após a cirurgia.
9	35 anos / Masculino	OVIRM	Não	-----
10	24 anos / Masculino	OVIRM / OMax	Não	-----

Discussão

A OVIRM, por ser um procedimento mais rápido, seguro e estável, tem se tornado uma técnica cirúrgica muito utilizada para recuos mandibulares (2, 7, 11, 13). Apesar de ser uma técnica que possui menor morbidade quando comparada à osteotomia sagital dos ramos mandibulares (OSRM) para recuos da mandíbula, a literatura relata ainda casos de danos ao NAI (1, 2, 7, 8, 11, 12, 21). Distúrbios neurossensoriais relacionados a traumatismos ao NAI durante a realização da OVIRM têm sido observados por alguns autores, com os índices variando de 9% a 22% (3, 8, 22). Este tipo de lesão ocorre principalmente devido à proximidade do corte realizado pela serra próximo à entrada no forame de respectivo nome, onde tem origem o NAI.


Uma das principais vantagens da OVIRM em relação à OSRM é a menor incidência de lesão ao NAI (2, 3, 5, 7, 8, 19). A principal razão para esse baixo índice se dá pela relativa facilidade de se realizar a osteotomia posteriormente ao forame mandibular, o qual raramente se localiza a menos que 7 mm da borda posterior do ramo mandibular. A execução da OVIRM se tornou mais rápida e segura com o desenvolvimento de afastadores específicos como os de Bauer e o de LaVasseur-Merril. Este último possui um degrau que mede de 5 a 7 mm o qual mantém a osteotomia cerca de 7 mm da borda posterior do ramo da mandíbula (Figuras 2A e 2B). DA FONTOURA *et al.* (5), após avaliarem 280 mandíbulas secas, de forma direta e radiograficamente por meio de radiografias panorâmicas, observou que apenas 1,1% dos forames mandibulares se encontravam a menos que 7 mm da borda posterior do ramo mandibular, provando a eficácia do afastador de LaVasseur-Merril em 98,9% dos casos. Apesar de alguns cirurgiões adotarem a antilíngua como referência anatômica para auxiliar o correto posicionamento da osteotomia vertical, esta só pode ser identificada em cerca de 42% dos ramos mandibulares, além de nem sempre estar na mesma altura do forame mandibular 35. ILG (11) ressalta ainda que, normalmente, os pacientes portadores de prognatismo mandibular apresentam um ramo mandibular mais estreito, com um ângulo entre o plano da borda posterior e o plano mandibular mais aberto em relação à média dos pacientes. O autor conclui que, conseqüentemente, existe pouca quantidade de osso medular na região posterior do ramo, dificultando a realização da OSRM. Esta característica anatômica pode ser confirmada na literatura (6, 9, 14, 17) sendo a OVIRM a técnica mais indicada nestes estes casos. A literatura chama a atenção também para o fato de que os ramos mandibulares dos pacientes com prognatismo mandibular são mais finos em relação aos que apresentam retrognatismo mandibular, indicando a OVIRM como procedimento mais seguro e previsível

em relação ao NAI, quando comparada com à OSRM.

Vários autores têm demonstrado dificuldade em precisar o posicionamento da OVIRM em relação à borda posterior do ramo mandibular durante a sua realização no período transoperatório, mesmo com o uso dos afastadores específicos para a técnica. HIBI & HUEDA (10) preconizam o uso de bandas elásticas presas aos afastadores de Bauer e a um artefato metálico para a visualização da borda posterior da mandíbula. RITTO *et al.* (18) adotam o uso de um espelho odontológico como um meio de auxiliar na localização da OVIRM em relação à borda posterior da mandíbula durante a cirurgia, garantindo desta forma que a osteotomia fique a, aproximadamente, 7 mm desta última. Os autores ressaltam que o uso do espelho diminui consideravelmente as chances de lesão ao NAI.

Dos 10 pacientes da nossa amostra, apenas dois relataram hipoestesia da região mentoniana e lábio inferior devido à lesão definitiva do NAI durante a realização da OVIRM, demonstrando recuperação total após 1 ano de acompanhamento. Nossos resultados mostraram-se aquém em relação aos relatados por HALL & McKENNA (8), os quais apresentaram uma incidência de 36%, e TUINZING & GREEBE (20), que relataram distúrbios neurosensoriais em relação ao nervo alveolar inferior em 14% dos casos após 1 ano de observação. Já VAN MERKESTEYN *et al.* (21) em 34 ramos, e ZAYTOUN *et al.* (24), em 30 ramos operados por meio da OVIRM, relataram não ter encontrado alteração de sensibilidade em longo prazo. KARAS *et al.* (12), em 9 ramos operados pela mesma técnica, observaram que apenas um paciente não recuperou a sensibilidade do lábio inferior e da região mentoniana após 6 meses de acompanhamento. Creditamos o sucesso do resultado da nossa amostra ao fato do uso dos afastadores específicos em associação com o espelho odontológico no período transoperatório.

Conclusão

A OVIRM pode ser considerada uma técnica segura e eficaz, associada a um baixo índice de danos ao NAI, desde que respeitados seus princípios técnicos, principalmente quando os afastadores específicos são utilizados. O espelho odontológico demonstrou ser um meio auxiliar importante e eficaz na localização transoperatória da OVIRM, minimizando os riscos de lesão em relação ao NAI. 

Referências ::

1. AYOUB, A. F., LALANI, Z., MOOS, K. F. *et al.* Complications following orthognathic surgery that required early surgical intervention: Fifteen years' experience. *Int. J. Adult. Orthod. Orthognath. Surg.* 2001; 16: 138-44.
2. BAYS, R. A. Complications of orthognathic surgery. In: KABAN, L. B., POGREL, M. A., PERROTT, D. H. *Complications in Oral and Maxillofacial Surgery.* Saunders Company. 1997, p. 193-221.
3. BELL, W. H. Mandibular prognathism. In: BELL, W. H. *Modern Practice in Orthognathic and Reconstructive Surgery.* Philadelphia: Saunders, 1992, p. 2111-137.
4. CALDWELL, J. B., LETTERMANN, G. S. Vertical osteotomy in the mandibular rami for correction of prognathism. *J. Oral Surg.* 1954; 12: 185-9.
5. DA FONTOURA, R. A., VASCONCELLOS, H. A., CAMPOS, A. E. S. Morphologic basis for the intraoral vertical ramus osteotomy: anatomic and radiographic localization of the mandibular foramen. *J. Oral Maxillofac. Surg.* 2002; 60: 660-5.
6. EPKER, B. N., STELLA, J. P., FISH, L. C. *Dentofacial deformities – integrated orthodontic and surgical correction – volume I.* 2nd ed. St. Louis: C.V. Mosby-Year Book, 1996.
7. GHALL, G. E., SIKES, J. W. Intraoral vertical ramus osteotomy as the preferred treatment for mandibular prognathism. *J. Oral Maxillofac. Surg.* 2000; 58: 313-5.
8. HALL, H. D., MCKENNA, S. Further refinement and evaluation of intraoral vertical ramus osteotomy. *J. Oral Maxillofac. Surg.* 1987; 45: 684-8.
9. HALLIKAINEN, D., IIZUKA, T., LINDQVIST, C. Cross-sectional tomography in evaluation of patients undergoing sagittal split osteotomy. *J. Oral Maxillofac. Surg.* 1992; 50: 1269-73.
10. HIBI, H., UEDA, M. A technique for ensuring accurate bone cuts in the intraoral vertical ramus osteotomy. *J. Oral Maxillofac. Surg.* 1985; 53: 1480-1.
11. ILG, J. P. Tratamento das maloclusões Classe II e III – Osteotomia vertical intrabucal do ramo mandibular. In: Araújo, A. *Cirurgia Ortognática.* São Paulo: Editora Santos, 1999, p. 131-9.
12. KARAS, N. D., BOYD, S. B., SINN, D. P. Recovery of neurosensory function following orthognathic surgery. *J. Oral Maxillofac. Surg.* 1990; 48 (2): 124-34.
13. MEDEIROS, P. J., MEDEIROS, P. P. *Cirurgia ortognática para o ortodontista.* 2. ed. São Paulo: Editora Santos, 2004.
14. NOLETO, J. W., MARCHIORI, E., DA SILVEIRA, H. M. Evaluation of mandibular ramus morphology using computed tomography in patients with mandibular prognathism and retrognathia: relevance to the sagittal split ramus osteotomy. *J. Oral Maxillofac. Surg.* 2010; 68: 1788-94.
15. PROFFIT, W. R., WHITE, JR. R., SARVER, D. M. *Tratamento contemporâneo de deformidades dentofaciais.* São Paulo: Editora Artmed S. A., 2005.
16. QUINN, P. D., WEDELL, D. Complications from intraoral vertical subisigmoid osteotomy: review of literature and report of two cases. *Int. J. Adult Orthodon. Orthognath. Surg.* 1989; 3: 189-96.
17. RIBEIRO, D. P. B., GANDELMANN, I. H. A., MEDEIROS, P. J. Comparison of mandibular rami width in patients with prognathism and retrognathia. *J. Oral Maxillofac. Surg.* 2006; 64: 506-9.
18. RITTO, F., PARENTE, E., DA SILVEIRA, H. M. *et al.* Avoiding condylar displacement after intraoral vertical ramus osteotomy. *J. Craniofac. Surg.* 2012; 21: 826-9.
19. TOMINAGA, K., YOSHIOKA, I., NAKAHARA, T. *et al.* A simple technique to avoid the mandibular nerve in intraoral vertical ramus osteotomy. *J. Oral Maxillofac. Surg.* 2002; 60: 1089-91.
20. TUINZING, D. B., GREEBE, R. B. Complications related to the intraoral vertical ramus osteotomy. *Int. J. Oral Surg.* 1985; 4: 319-24.
21. VAN MERKESTEYN, J. P., GROOT, R. H., VAN LEEUWAARDEN, R. *et al.* Intra-operative complications in sagittal and vertical ramus osteotomies. *Int. J. Oral Maxillofac. Surg.* 1987; 16: 665-70.
22. WESTERMARK, A., BYSTEDT, H., VON KONOW, L. Inferior alveolar nerve function after mandibular osteotomies. *Br. J. Oral Maxillofac. Surg.* 1998; 36: 425-8.
23. WISTANLEY, R. P. Subcondylar osteotomy of the mandible and the intra-oral approach. *Br. J. Oral Surg.* 1968; 6: 134-8.
24. ZAYTOUN, H. S., PHILIPS, C., TERRY, B. C. Long-term neurosensory deficits following transoral vertical ramus and sagittal split osteotomies for mandibular prognathism. *J. Oral Maxillofac. Surg.* 1986; 44: 193-6.

Recebido em: 05/03/2014 / Aprovado em: 07/04/2014

José Wilson Noletto

Universidade Federal de Campina Grande, CSTR - Unidade Acadêmica de Odontologia

Rodovia Patos/Teixeira – Km 1 – Santa Cecília

Patos/PB, Brasil – CEP: 58700-970

E-mail: wilsonnoletto@ig.com.br